



OBSERVACIÓN CLÍNICA

Escurrecimiento oleoso anaranjado o «keriorrea», («orange oily anal leakage»): una nueva enfermedad ligada a cambios de hábito alimentario

Ignacio Robles^a, Jose Manuel Vásquez^b, Rodrigo Loehnert^a, Alberto Espino^a, Francisco Biel^a, Ismael Correa^b, Jaqueline Gobelet^{a,*}, Marcela Sáenz^a, Constanza Saenz^b y Roque Sáenz^a

^a The Latin-American WGO Gastrointestinal Endoscopy Training Center, Olympus Clínica Alemana de Santiago-Universidad del Desarrollo, Santiago, Chile

^b Unidad de Gastroenterología, Facultad de Medicina, Universidad de Los Andes, Santiago, Chile

Recibido el 11 de junio de 2011; aceptado el 28 de noviembre de 2011

Disponible en Internet el 21 de enero de 2012

PALABRAS CLAVE

Fuga anal;
Fuga oleosa;
Incontinencia anal;
Fuga anal oleosa
anaranjada;
Queriorrea

Resumen

Introducción: Se acumula información relativa a casos clínicos de excepción, relacionados con la ingesta de determinados alimentos y con su forma de consumo, los que presentan un cuadro caracterizado por descarga anal, las más de las veces inadvertida, de líquido anaranjado oleoso que alarma a los pacientes.

Método: Se registran los antecedentes de una serie de casos recogidos de forma consecutiva, que presentan un cuadro clínico caracterizado por descarga masiva e involuntaria, sin sensación esfinteriana, de deposiciones de aspecto oleoso anaranjado después de ingerir pescado en la gran mayoría de los casos, de cocina japonesa.

Resultados: Se evaluaron 11 pacientes con el cuadro clínico mencionado. Cuatro mujeres y siete de ellos varones. Edad promedio de 47,3 años. Cuatro pacientes tenían estudio colonoscópico previo sin lesiones. La keriorrea se produciría por acumulación de «ésteres cerosos» no digeribles, presentes en algunos peces escolares, algunos de ellos incorporados recientemente a la ingesta cruda en forma de *sashimi* o mal llamados mero cocido. Estos aceites, al ser no absorbibles ni digeribles, se filtran insensiblemente desde el recto. También se postularía una disfunción esfinteriana secundaria a toxinas. En ocasiones se produce la misma sintomatología por consumo de estas especies en su forma cocida. El antecedente epidemiológico de ingesta previa de pescado de las características mencionadas, los datos clínicos y lo autolimitado del cuadro, permiten el diagnóstico sin necesidad de realizar mayores estudios.

Conclusión: Se describe y comunica una serie de casos, de enfermedad recientemente descrita, asociada a cambios de hábito alimentario, de curso benigno y autolimitado. Nos parece importante que este cuadro sea reconocido por los clínicos, para informar a los pacientes y manejar correctamente estos casos.

© 2011 Elsevier España, S.L. Todos los derechos reservados.

* Autor para correspondencia.

Correo electrónico: jaquigobelet@yahoo.com.ar (J. Gobelet).

KEYWORDS

Anal leakage;
Oily leakage;
Anal incontinence;
Orange oily anal leakage;
Kerriorrhea

Orange oily anal leakage: a new entity linked to dietary changes**Abstract**

Introduction: Information is accumulating on exceptional cases of oily orange anal leakage, probably caused by certain foods and their form of consumption. The leakage is usually inadvertent and is worrisome for patients.

Method: Clinical data was gathered on a case series presenting with massive and inadvertent orange oily anal leakage, without sphincter sensation, causing the patients to feel alarmed. This condition usually occurs after eating fish, especially Japanese cuisine.

Results: Eleven patients were included (four women and seven men). The mean age was 47.3 years. Colonoscopy had previously been performed in four patients, with normal results. The symptoms, described as keriorrhea, were probably produced by accumulation of indigestible "wax esters", present in some oily fish, recently incorporated in raw fish dishes (sashimi) or as Japanese Mero sea bass.

These oils, which cannot be absorbed or digested, accumulate in the rectum and may also filter spontaneously and induce toxin-related sphincter dysfunction. The same symptoms are sometimes produced after consumption of cooked versions of these species.

The diagnosis is given by clinical data, prior ingestion of these types of fish and the self-limiting nature of the symptoms, without the need for further investigations.

Conclusion: We describe a case series of a recently described entity associated with dietary changes. This entity is benign and self-limiting. Clinicians should be familiar with the symptoms to inform patients correctly and avoid unnecessary laboratory studies.

© 2011 Elsevier España, S.L. All rights reserved.

Introducción

La globalización existente en el mundo actual permite la transculturización de conocimientos, usos y costumbres, entre los cuales las artes culinarias tienen un sitio destacado. La facilidad de viajar conocer otras culturas permite extender a las diferentes áreas geográficas nuevos hábitos alimentarios.

Hoy es frecuente y tiene gran éxito la ingesta de la culinaria japonesa que se encuentra extendida en el mundo. Un elemento que se contempla es el pescado crudo; así, es habitual degustarlo o consumirlo en forma de *sushi*, *sashimi* o tempura, así también como ceviche en Holanda y la costa de los países andinos de América del sur¹⁻³. Se experimenta con nuevos sabores y formulaciones diferentes que son muy apetecidos. Entre ellas se han incluido especies de pescados que habitan a mayor profundidad y que requieren para mantener su flotación en ese ambiente de una composición corporal más densa, lo que incluye grasas o ésteres (de alto peso molecular) que no son digeribles por el intestino humano. Estos, al alcanzar el colon y el recto, generan una descarga anal osmótica con características de oleosa anaranjada de forma involuntaria e imperceptible. El período de latencia entre la ingesta de estos alimentos y la aparición de los síntomas puede ser tan rápido como 20 min y hasta 24-36 h con la incomodidad social que esto significa. El efecto podría homologarse a descargas involuntarias que ocurren al consumir el fármaco Orlistat® que impide la absorción de alimentos grasos.

Las especies de pescados consumidos en ocasiones son mal rotuladas, y se consume un determinado pescado bajo diferente denominación, por desconocimiento o para obtener beneficios económicos⁴.

El objetivo del presente estudio es hacer una revisión de esta enfermedad y dar a conocer esta entidad para que sea reconocida y debidamente manejada por los clínicos.

Pacientes y método

Se evalúan los antecedentes de 11 pacientes que se presentan en consulta de gastroenterología o a la unidad de urgencias, con sintomatología de instalación brusca y alarma por la descarga masiva e involuntaria sin sensación esfinteriana de deposiciones de aspecto oleoso anaranjado. Todos refieren el antecedente de haber consumido ciertos pescados en las 72 h previas a la consulta.

Resultados

Luego de conocer esta nueva entidad clínica, se ha recogido la información en forma consecutiva, de 11 casos desde agosto de 2009 a marzo de 2011, 4 mujeres y 7 varones con un promedio de edad de 47,3 años. Nueve casos provienen del Centro de Entrenamiento de Endoscopia Gastrointestinal de la Clínica Alemana de Santiago de Chile y dos de ellos de la Universidad de los Andes, de Santiago de Chile.

Todos los pacientes presentaron, tras la ingesta de pescados crudos (4 *sashimi* y 7 pescado adquirido como mero), un cuadro clínico caracterizado por una descarga anal oleosa anaranjada, en cantidad variable involuntaria y autolimitada que generó desconfort social. Esta se produjo entre los 20 min postingesta hasta varias horas o días después (36 h) con una media de 4 h 10 min. Los casos presentaron de 1 a 5 descargas (3 en promedio). En ninguno de ellos se acompañó de otros síntomas gastrointestinales o sistémicos descritos

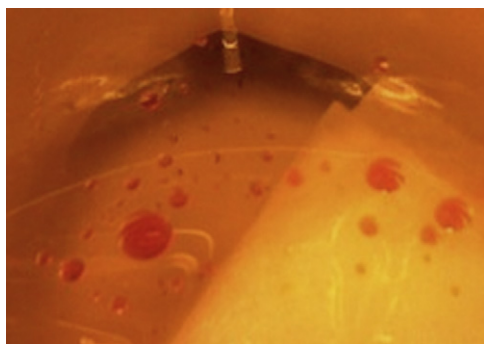


Figura 1 Muestras de "orange oily anal leakage".

en la literatura médica, como rectorragia, mucus, liente-ría, fiebre, erupción cutánea, vómitos o dolor abdominal. El examen físico de todos los casos era normal. Presentaron de una a 5 descargas (3 en promedio). Cuatro pacientes tenían colonoscopia previa normal.

No se realizaron estudios complementarios y la evolución espontánea fue a la normalidad, sin repetir los síntomas en el seguimiento clínico ulterior.

El aspecto macroscópico de la descarga oleosa de color anaranjado es característico y aparece en la figura 1.

Discusión

Keriorrea o «scurrimiento oleoso anaranjado» es, entonces, una manifestación clínica que consiste en incontinencia y evacuación anal de un líquido oleoso anaranjado, secundaria a la ingesta de pescado rico en ésteres cerosos («ésteres céreos»), no absorbibles.

Ha sido objeto de estudio por parte de los centros de vigilancia epidemiológica al haberse presentado brotes, pero no es infrecuente encontrar casos aislados en nuestra práctica clínica.

Las especies involucradas de pescados, son los gempíidos (familia *Gempylidae*), escolares (fig. 2). Un grupo de peces oceánicos que se alimentan de otros pescados. Se incluyen *Lepidocybium flavobrunneum* y *Ruvettus pretiosus*, este último también conocido como «pez del aceite de ricino» (*castor oil fishes*). Estas especies presentan una composición muscular y oleosa diferente que les permite lograr un nivel de flotación adecuado a su hábitat en aguas de mayor profundidad⁵⁻⁷.

El contenido de aceite en la carne del *R. pretiosus* y del *L. flavobrunneum* oscila entre el 18 y el 21%, con más del 90% de ésteres cerosos. Estos ésteres permanecen intactos incluso después de ser expuestos al calor. Por lo tanto, el cuadro clínico se puede presentar tras la ingesta en forma cruda o cocida inadecuadamente. Existen algunas medidas



Figura 2 Scolar fish.

beneficiosas para disminuir el riesgo, como la cocción en la parrilla que permite escurrir la grasa, no usar el caldo de cocción para la preparación de salsas, servir sin la piel, son algunos ejemplos.

La diarrea se produciría, por acumulación de «ésteres céreos», no digeribles, ni absorbibles, presentes en estas especies, algunos incorporados recientemente a la ingesta cruda en forma de *sashimi*. En algunos casos se lo a relacionado con mal denominado «mero», probablemente debido a casos de fraude alimentario en relación con el etiquetado del producto o a un error en la denominación en el lugar de su venta⁸.

Nombres comerciales admitidos

Nombre científico	Lepidocybium flavobrunneum	Ruvettus pretiosus
Nombre comercial FDA	Escolar	Oilfish
Nombre comercial	Escolar negro	Escolar clavo (Andalucía)
	Escolar chino	Escolarraposo (Canarias)
		Pez Ilima (Cataluña)
		Cochinilla (Galicia)

El mecanismo fisiopatológico se debería a que estos ésteres cerosos no se destruyen ni descomponen con el proceso de preparación al calor, son resistentes a las enzimas digestivas humanas, por no disponer de la lipasa específica para estos y además presentar un bajo punto de fusión, por lo que son líquidos a la temperatura corporal. De esta forma, por los 3 mecanismos fisiopatológicos descritos, al llegar a la ampolla rectal ejercen un efecto laxante produciéndose insensiblemente un escape oleoso anaranjado. Su efecto clínico no parece estar causado por toxicidad, aunque no se puede descartar completamente. El tiempo promedio desde la ingesta hasta que se producen los síntomas es de 12 h, aunque puede comenzar desde los pocos minutos a más de 72 h.

En realidad, esta enfermedad no es una verdadera diarrea, ya que no se acompaña de un aumento en el peso de las deposiciones así como tampoco de un tránsito acelerado, cólicos, heces fluidas ni alteraciones hidroelectrolíticas. Los episodios, además, son autolimitados y no revisten ninguna gravedad^{9,10}.

La FDA la clasifica como enfermedad transmitida por alimentos, producida por toxinas naturales y llama a los ésteres cerosos *gempylotoxina*⁵.

En resumen, el conocimiento del cuadro clínico descrito en la presente revisión y serie clínica, nos permitirá diagnosticarlo en forma inmediata, con lo cual se puede dar tranquilidad al paciente y evitar exámenes complementarios innecesarios.

Es necesario mayor cantidad de estudios básicos y clínicos para evaluar la eventual presencia de toxinas, sus características, mecanismos patogénicos, así como también conocer quienes son susceptibles, ya que no todos los que se exponen a su consumo, presentan el cuadro clínico, y determinar la dosis de ésteres necesarios a ingerir.

La frecuencia de este cuadro clínico puede aumentar, debido a la globalización de la sociedad, con el consecuente incremento del consumo de la comida japonesa. Por otro

lado estos peces son muy abundantes y más económicos que los que habitualmente se comercializan para este tipo de preparaciones.

Debería notificarse a las autoridades correspondientes de salud pública ante la aparición de nuevos casos, para poder realizar una labor fiscalizadora adecuada.

Conflicto de intereses

Los autores declaran no tener ningún conflicto de intereses.

Bibliografía

- Berman P, Harley EH, Spark AA. Keriorrhoea-the passage of oil per rectum-after ingestion of marine wax esters. *S Afr Med J*. 1981;59:791-2.
- Ling KH, Nichols PD, But PP. Fish-induced keriorrhea. *Adv Food Nutr Res*. 2009;57:1-52.
- Martín Granado A, Varela Martínez MC, Martínez Sánchez EV, Hernández Pezzi C, Ordóñez Banegas P, Torres Frías A, et al. Interés de la identificación de la especie de pescado en brotes de diarrea oleosa con heces anaranjadas. *Boletín Epidemiológico Semanal. Centro Nacional de Epidemiología*. 2007;15:25-36.
- Camacho Magriñán B, de Castro Ochoa M, Espino Aguilar R, Largo Blanco E, Cormenzana Carpio M, Iglesias Martínez E. Diarrea oleosa con heces anaranjadas. *Vox Paediatrica*. 2007;15:65.
- FDA. Bad Bug Book: Foodborne Pathogenic Microorganisms and Natural Toxins Handbook. Gempylotoxin [internet]. Page Last Updated: 05/20/2010 [consultado 15 Jun 2010]. Disponible en: <http://www.fda.gov/Food/FoodSafety/Foodbornellness/FoodbornellnessFoodbornePathogensNaturalToxins/BadBugBook/ucm071191.htm>
- Leask A, Yankos P, Ferson MJ. Fish Foodborne illness caused by combined fish histamine and wax ester poisoning. *Commun Dis Intell*. 2004;28:83-5.
- Feldman KA, Werner SB, Cronan S, Hernandez M, Horvath AR, Lea CS, et al. A large outbreak of scombroid fish poisoning associated with eating escolar fish (*Lepidocybium flavobrunneum*). *Epidemiol Infect*. 2005;133:29-33.
- Caro Rebollo J, Cosculluela Aisa M, Beltrán Lacort F, Rihuete Heras MA. Diarrea oleosa anaranjada. Keriorrhea inducida por pescado. *An Pediatr (Barc)*. 2011;74:67-8.
- Robles I, Loehnert RF, Espino A, Biel F, Gobelet J, Sáenz R. Keriorrea, orange oily rectal leakage. Una nueva patología ligada a cambios del hábito alimentario. The Latin-American WGO Gastrointestinal Endoscopy Training Center. Olympus Clínica Alemana de Santiago-Universidad del Desarrollo. Santiago Chile. TL21 XXXVI Congreso Chileno de Gastroenterología. 2009. *Gastroenterol Latinoam*. 2009;20:211-6.
- Akhtar R, Rubin K, Chokhavatia S. Escholarrhea - Oily Diarrhea After Ingestion of Escolar Fish. *Am J Gastroenterol*. 2009; 104:S318-51 (5 October 2009) [doi:10.1038/ajg.2009.492_12](https://doi.org/10.1038/ajg.2009.492_12) Abstract (919).