



Revista Chilena de
cirugía

www.elsevier.es/rchic



IMÁGENES Y CIRUGÍA

Biopsia videotoracoscópica de nódulo pulmonar guiada por imágenes con arpón

Lung nodule image hook wire guided videothoroscopic biopsy

Marcelo Parra N. ^{a,*}, José Ortega S. ^a, Lorena Cáceres M. ^b y Daniel Pérez C. ^c

^a *Equipo de Cirugía de Tórax, Hospital Padre Hurtado, Facultad de Medicina Clínica Alemana, Universidad del Desarrollo, Santiago, Chile*

^b *Departamento de Anestesiología, Hospital Padre Hurtado, Facultad de Medicina Clínica Alemana, Universidad del Desarrollo, Santiago, Chile*

^c *Departamento de Imágenes, Hospital Padre Hurtado, Facultad de Medicina Clínica Alemana, Universidad del Desarrollo, Santiago, Chile*

Recibido el 26 de enero de 2017; aceptado el 14 de marzo de 2017

Caso clínico

Paciente de 47 años, con un nódulo pulmonar parcialmente cavitado ubicado en el segmento apical del lóbulo inferior derecho (fig. 1a). En un primer tiempo, en el departamento de imágenes se realizó una marcación del nódulo pulmonar apoyado por TC mediante la introducción del *Lung marker system* (LMS) de SOMATEX (fig. 1b,c), procedimiento realizado con anestesia local por medio del cual se introduce el LMS adyacente al nódulo y cuyo extremo queda enroscado (para que no se movilice) (fig. 1d). Luego, en pabellón central, bajo visión toracoscópica se seccionó el marcador

a nivel de piel y el remanente se avanzó a la cavidad torácica. En la zona demarcada por el LMS no había retracción pleural ni tampoco se sentía el nódulo durante la exploración (fig. 2a). Se resecó el segmento identificado por el marcador pulmonar (fig. 2b,c). Al revisar la pieza quirúrgica se evidenció la presencia del nódulo y del marcador en su totalidad (fig. 2d). Los nódulos pequeños y alejados de la superficie pleural son a veces complejos de identificar durante la videotoracoscopia. Diversos modelos se han desarrollado para poder marcar estos nódulos (*microcoils*, pigmentos, radiofármacos, etc.)¹. La marcación con el LMS es uno de estos, y de gran utilidad².

* Autor para correspondencia.

Correo electrónico: mfparra@gmail.com (M. Parra N.).

<http://dx.doi.org/10.1016/j.rchic.2017.03.002>

0379-3893/© 2017 Sociedad de Cirujanos de Chile. Publicado por Elsevier España, S.L.U. Este es un artículo Open Access bajo la licencia CC BY-NC-ND (<http://creativecommons.org/licenses/by-nc-nd/4.0/>).

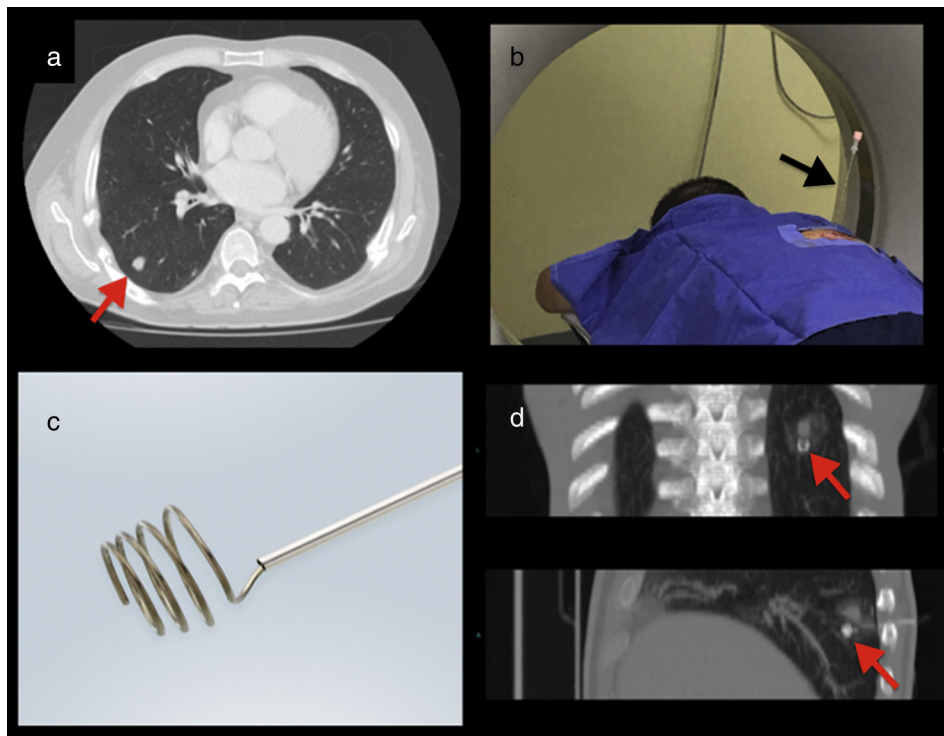


Figura 1 a) TC: nódulo pulmonar del lóbulo inferior derecho (flecha roja). b) TC: aguja de marcación *in situ* (flecha negra). c) *Lung marker system* (LMS). d) TC: LMS adyacente al nódulo (flechas rojas).

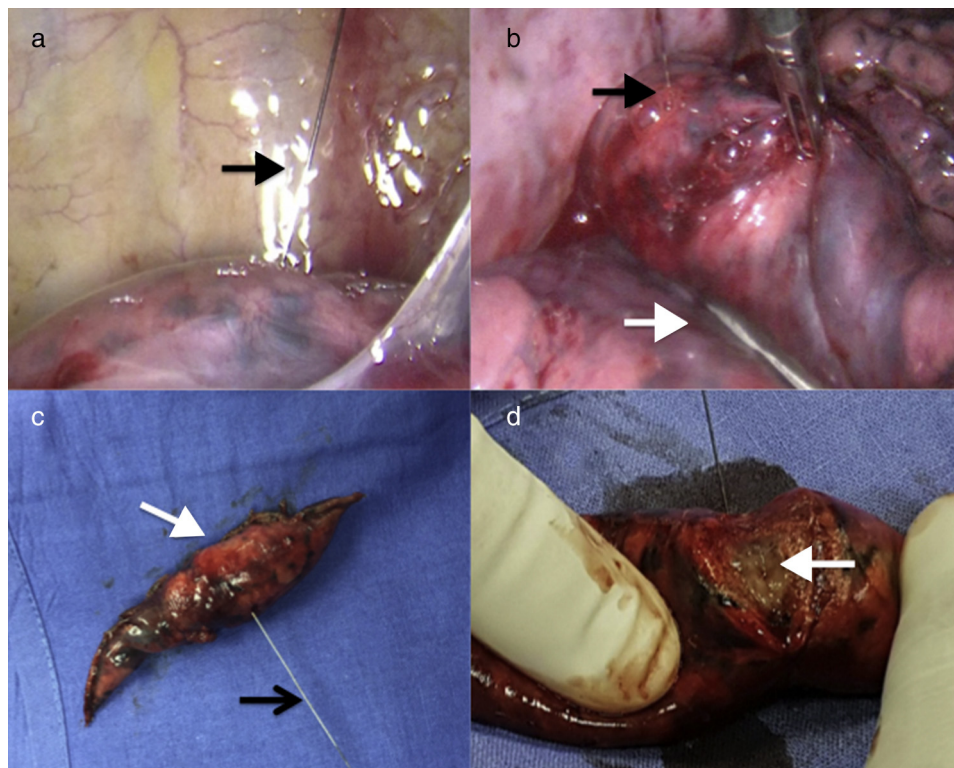


Figura 2 a) Imagen de videotoracoscopia con *Lung marker system* (LMS) señalando la ubicación del nódulo (flecha negra). b) Resección segmentaria (flecha blanca), incluyendo el LMS (flecha negra). c) Segmentectomía atípica (flecha blanca) incluyendo el LMS (flecha negra). d) Confirmación de la presencia del nódulo (flecha blanca).

Responsabilidades éticas

Protección de personas y animales. Los autores declaran que para esta investigación no se han realizado experimentos en seres humanos ni en animales.

Confidencialidad de los datos. Los autores declaran que han seguido los protocolos de su centro de trabajo sobre la publicación de datos de pacientes.

Derecho a la privacidad y consentimiento informado. Los autores declaran que en este artículo no aparecen datos de pacientes.

Conflicto de intereses

Los autores no presentan conflicto de intereses.

Bibliografía

1. Donahoe LL, Nguyen ET, Chung TB, Kha LC, Cypel M, Darling GE, et al. CT-guided microcoil VATS resection of lung nodules: A single-centre experience and review of the literature. *J Thorac Dis.* 2016;8:1986–94.
2. Molins L, Mauri E, Sanchez M, Fibla JJ, Gimferrer JM, Arguis P, et al. Localización de nódulos pulmonares con arpón guiado por tomografía axial computarizada previa a la resección videotoracoscópica. Experiencia en 52 casos. *Cir Esp.* 2013;91:184–8.