




REVISTA DE
GASTROENTEROLOGÍA
DE MÉXICO

www.elsevier.es/rgmx



ARTÍCULO ORIGINAL

Caracterización del perfil epidemiológico, patológico, radiológico y de manejo de los pacientes con tumores estromales del tubo digestivo. Experiencia chilena de cinco años

G. Schiappacasse^a, R. Cocio^{a,*}, J. Cristi^a, J. Torres^a, F. Aliaga^a, M. Vial^a, J. Hepp^b
y A. Castiblanco^c

^a Departamento de Imágenes. Clínica Alemana de Santiago y Universidad del Desarrollo, Santiago, Chile

^b Departamento de Cirugía, Clínica Alemana de Santiago y Universidad del Desarrollo, Santiago, Chile

^c Departamento de Anatomía Patológica, Clínica Alemana de Santiago, Santiago, Chile

Recibido el 20 de febrero de 2024; aceptado el 29 de abril de 2024

PALABRAS CLAVE

Tumores estromales
gastrointestinales;
Agresividad;
Epidemiología;
Imágenes;
Tratamiento

Resumen

Introducción y objetivos: Los tumores del estroma gastrointestinal (GIST) son las neoplasias mesenquimáticas más frecuentes del tubo digestivo y su expresión y manejo dependen de su agresividad. Nuestro objetivo es caracterizar los GIST diagnosticados en nuestro centro, a partir de variables epidemiológicas, anatomopatológicas, imagenológicas y de manejo.

Material y métodos: Estudio observacional de cohorte retrospectiva en pacientes adultos con diagnóstico de GIST mediante imágenes y biopsia entre los años 2017 y 2022 en nuestro centro, caracterizando datos epidemiológicos, imagenológicos, de anatomía patológica y terapéuticos.

Resultados: Se incluyeron 33 pacientes, promedio de edad 59 años. La mayoría fue un hallazgo incidental (54.5%) y de los sintomáticos, lo más frecuente fue hemorragia digestiva (24%). La ubicación más frecuente fue el estómago (19/33 casos) y su forma de presentación exofítica fue la más habitual (48.5%). Imagenológicamente, su impregnación fue mayormente heterogénea y progresiva y 54% presentaron alguna característica intrínseca, siendo la necrosis/áreas quísticas lo más frecuente, sin casos de invasión local ni diseminación a distancia. Histológicamente la variante fusada fue la más frecuente (78.8%) y la mayoría presentaron menos de cinco mitosis por campo mayor. En nuestro recinto, 30 casos fueron tratados, siendo la cirugía la forma de resolución más frecuente (29/30). No se registraron muertos a causa de GIST en nuestra serie.

* Autor para correspondencia. Dirección: Clínica Alemana de Santiago, Avenida Vitacura 5951, Vitacura, Santiago, Chile. Teléfono: + 56999644517.

Correo electrónico: rcocio@alemana.cl (R. Cocio).

<https://doi.org/10.1016/j.rgmx.2024.04.009>

0375-0906/© 2024 Asociación Mexicana de Gastroenterología. Publicado por Masson Doyma México S.A. Este es un artículo Open Access bajo la CC BY-NC-ND licencia (<http://creativecommons.org/licencias/by-nc-nd/4.0/>).

Conclusiones: Nuestra serie tiene características epidemiológicas e imagenológicas similares a la literatura, diferenciándose por un diagnóstico precoz y baja agresividad de los casos.

© 2024 Asociación Mexicana de Gastroenterología. Publicado por Masson Doyma México S.A. Este es un artículo Open Access bajo la CC BY-NC-ND licencia (<http://creativecommons.org/licenses/by-nc-nd/4.0/>).

KEYWORDS

Gastrointestinal stromal tumors;
Aggressivity;
Epidemiology;
Images;
Treatment

Characterization of the epidemiologic, pathologic, radiologic, and management profile of patients with gastrointestinal stromal tumors (GISTs): A 5-year Chilean experience

Abstract

Introduction and aims: Gastrointestinal stromal tumors (GISTs) are the most frequent mesenchymal neoplastic tumors of the gastrointestinal tract and their expression and management is dependent on their aggressivity. Our aim was to characterize the GISTs diagnosed at our center, analyzing the epidemiologic, anatomopathologic, imaging study, and management variables.

Material and methods: A retrospective, observational cohort study was conducted on adult patients diagnosed with GIST through imaging studies and biopsy, within the time frame of 2017 and 2022 at our center, characterizing the epidemiologic, imaging study, anatomopathologic, and therapeutic data.

Results: Thirty-three patients with a mean age of 59 years were included. The majority of cases were incidental findings (54.5%), and of the symptomatic cases, the most frequent presentation was gastrointestinal bleeding (24%). The most common location was the stomach (19/33 cases), and the most frequent presentation was exophytic (48.5%). In the imaging studies, impregnation was mainly heterogeneous and progressive and 54% had an intrinsic characteristic, with necrosis/cystic areas the most frequent feature. There were no cases of local invasion or distant metastasis. Histologically, the spindle cell type was the most frequent (78.8%) and the majority had fewer than 5 mitoses per high power field. Thirty cases were treated at our center and surgery was the most frequent form of resolution (29/30). No deaths caused by GIST were registered in our case series.

Conclusions: The epidemiologic and imaging study characteristics in our case series were similar to those reported in the literature, but our results were different, with respect to early diagnosis and the low aggressivity of the cases.

© 2024 Asociación Mexicana de Gastroenterología. Published by Masson Doyma México S.A. This is an open access article under the CC BY-NC-ND license (<http://creativecommons.org/licenses/by-nc-nd/4.0/>).

Introducción y objetivos

Los tumores del estroma gastrointestinal (GIST) son las neoplasias mesenquimáticas más frecuentes del tubo digestivo, representan casi el 80% del total de este tipo de tumores y pueden desarrollarse desde el esófago al recto e incluso fuera de él¹. Se desconoce su prevalencia, sin embargo, su incidencia se estima de 3,300 a 6,000 casos nuevos al año en EE. UU.¹ y 8.5 a 10 casos por millón de habitantes en Francia². En Chile no se cuenta con un registro específico para determinar variables epidemiológicas³. Los GIST se originan de mutaciones de la proteína KIT (*c-kit*) en las células intersticiales de Cajal, las cuales se encuentran en el plexo mientérico de todo el sistema gastrointestinal y funcionan como marcapasos del peristaltismo⁴.

Patológicamente, el diagnóstico de GIST se basa en la morfología y la inmunohistoquímica⁵. Los avances en la caracterización de los GIST mediante la histopatología e inmunohistoquímica permiten diferenciarlo de otros tumores intestinales⁶. Estos tumores se caracterizan por la sobreexpresión del receptor del factor de crecimiento

tirosina cinasa (CD117) y su importancia radica en que, a diferencia de otros tipos de tumores mesenquimales, la presencia de esta proteína otorga alternativas terapéuticas para los inhibidores del receptor de tirosina cinasa, representando una opción complementaria a la cirugía, quimioterapia o radioterapia^{1,7}.

Los GIST suelen afectar con mayor frecuencia a personas de 50 a 80 años, sin embargo, no se ha demostrado mayor incidencia determinada por zonas geográficas, género o etnias¹, aunque hay leve mayor asociación al sexo masculino en ubicación gástrica o intestino delgado³. La ubicación más frecuente de los GIST es el estómago (70%), seguido por el intestino delgado (20-30%), pudiendo afectar en menor medida el resto del tracto gastrointestinal y excepcionalmente con localización extraintestinal. La forma de presentación depende del sitio y el tamaño del tumor, siendo no inusual el diagnóstico en etapa asintomática^{8,9}.

Imagenológicamente los GIST se expresan como masas dependientes de la pared intestinal, endofíticas o exofíticas, habitualmente bien delimitadas. Pueden presentar impregnación variable con el contraste y presencia de hemorragia,

necrosis, áreas quísticas y calcificaciones, hallazgos que son más frecuentes en los tumores de mayor tamaño. Las características se expresarán dependiendo del método de estudio, siendo la tomografía computarizada (TC) y la resonancia magnética (RM), métodos adecuados para su diagnóstico^{8,10,11}.

El tratamiento de elección es la resección quirúrgica. El manejo con inmunoterapia o quimioradioterapia se evalúa caso a caso, según guías clínicas nacionales e internacionales³.

Existen numerosos estudios internacionales de reportes de casos y cohortes retrospectivas que han ayudado a caracterizar esta patología, la mayoría reportando características clínicas y anatomopatológicas. A nivel regional existen escasos reportes de casos, los cuales no incluyen hallazgos de imágenes y su correlación con datos clínicos y patológicos¹²⁻¹⁷.

El objetivo de nuestro estudio es caracterizar los GIST diagnosticados en la Clínica Alemana de Santiago, Chile, a partir de variables epidemiológicas, anatomopatológicas, imagenológicas y de manejo.

Materiales y métodos

Estudio observacional de cohorte retrospectiva realizado en la Clínica Alemana de Santiago, Chile. La lista de verificación STROBE fue utilizada como referencia para la elaboración del artículo. Se recopiló información de la ficha clínica y exámenes imagenológicos de pacientes diagnosticados con GIST entre el 2017 y 2022. Se incluyeron pacientes con diagnóstico anatomopatológico de GIST que contaban con respaldo imagenológico en nuestra institución. Un total de 33 pacientes fueron incluidos, siendo evaluadas 32 TC y nueve RM.

Las variables epidemiológicas, antecedentes mórbidos y formas de presentación de los pacientes fueron extraídas de la ficha clínica electrónica. La cantidad de antecedentes mórbidos por persona fueron registrados, el promedio de la muestra fue calculado y la multimorbilidad fue definida como la cantidad de personas con dos o más antecedentes mórbidos. Se evaluaron los informes anatomopatológicos, registrando el tamaño tumoral, subtipo histológico, presencia de necrosis, índice mitótico, riesgo de enfermedad progresiva y resultados inmunohistoquímicos. Las imágenes fueron analizadas en nuestro sistema PACS por un radiólogo especialista en imágenes abdominales con cerca de 15 años de trayectoria y un radiólogo *-fellow* en imágenes abdominales (cinco años de experiencia) para precisar las características tumorales y medir la atenuación tumoral en las distintas fases de las TC en Unidades Hounsfield (UH), además del valor *Apparent diffusion coefficient* (ADC) tumoral promedio en las RM. Este último es una medida sobre la magnitud de difusión de las moléculas de agua en un tejido a partir de una secuencia de RM, comúnmente utilizado para detectar infartos cerebrales y en el ámbito de la oncología para el diagnóstico de neoplasias.

Se registró el tipo de manejo de los pacientes, ya sea quirúrgico, farmacológico o mixto, incluyendo el tipo de cirugía realizada.

El cálculo del riesgo de comportamiento agresivo se realizó a partir de las categorías propuestas por la *National*

Institutes of Health (NIH) el 2002 que se basan en el tamaño tumoral y recuento mitótico⁵.

Análisis estadístico

El almacenamiento y análisis estadístico de los datos se realizó mediante el software SPSS versión 25.0 (Illinois, USA). Para las variables cuantitativas se calcularon medias, rangos e intervalos de confianza al 95%. Se calcularon porcentajes para las variables cualitativas (epidemiológicas, clínicas, imagenológicas y anatomopatológicas) en cada caso.

Consideraciones éticas

Los autores declaran que nuestro trabajo cumple con la normativa vigente en investigación bioética y contó con la autorización del comité de ética de nuestra institución (Departamento de Desarrollo Académico e Investigación y el Comité Ético Científico de la Facultad de Medicina Clínica Alemana. Universidad del Desarrollo).

Además, el presente artículo no contiene información personal que permita identificar a los pacientes, por lo que no fue necesario obtener su consentimiento informado.

Resultados

Dentro del grupo estudiado el 51% (n = 17) fueron hombres. La edad promedio fue de 59 años (rango 27-92). Se reportaron en promedio 5.5 casos por año durante el periodo estudiado, siendo mayor (6.3 casos por año) en los años previos a la pandemia por COVID-19 (2017-2019).

Se encontró un promedio de 1.76 antecedentes mórbidos por persona, con un máximo de tres. El 51,5% de nuestro grupo fue afectado por la multimorbilidad, de ellos, los más frecuentes fueron los relacionados con el riesgo cardiovascular (47%), seguido por enfermedades misceláneas (36%) y neoplásicas de otro origen (16%).

Con respecto al momento del diagnóstico, en la mayoría de los casos se hizo en etapa asintomática por estudios preventivos o como hallazgo incidental (54,5%). La forma de presentación sintomática más frecuente fue la hemorragia digestiva (24%) y luego el dolor abdominal (21.2%). Ninguno de los sujetos presentó metástasis al momento del diagnóstico.

Se diagnosticaron lesiones desde el estómago hasta el recto, siendo la ubicación más frecuente el estómago (n = 19) (tabla 1). El tamaño tumoral promedio fue de 2.5 cm (IC 95% 3.6-5.4 cm), siendo el 70% de ellos menores a 5 cm.

Dentro de las características imagenológicas de los GIST, el 81.8% fueron caracterizados como bien delimitados y respecto a su relación con la pared intestinal, 48.5% fueron exofíticos, 33.3% endofíticos y el resto (18.2%) no presentaban predominancia. Respecto al realce con el contraste, el 51.5% fueron heterogéneos y con relación a los estudios trifásicos (19 en total), la impregnación progresiva representa el 58%, el realce en fase arterial y mantención del realce en fase venosa un 37% y solo un caso (5%) demostró lavado (fase venosa < 15 UH que arterial). Los valores promedios de densidad medidas en UH de las distintas fases tomográficas se muestran en la tabla 2. Respecto a las características

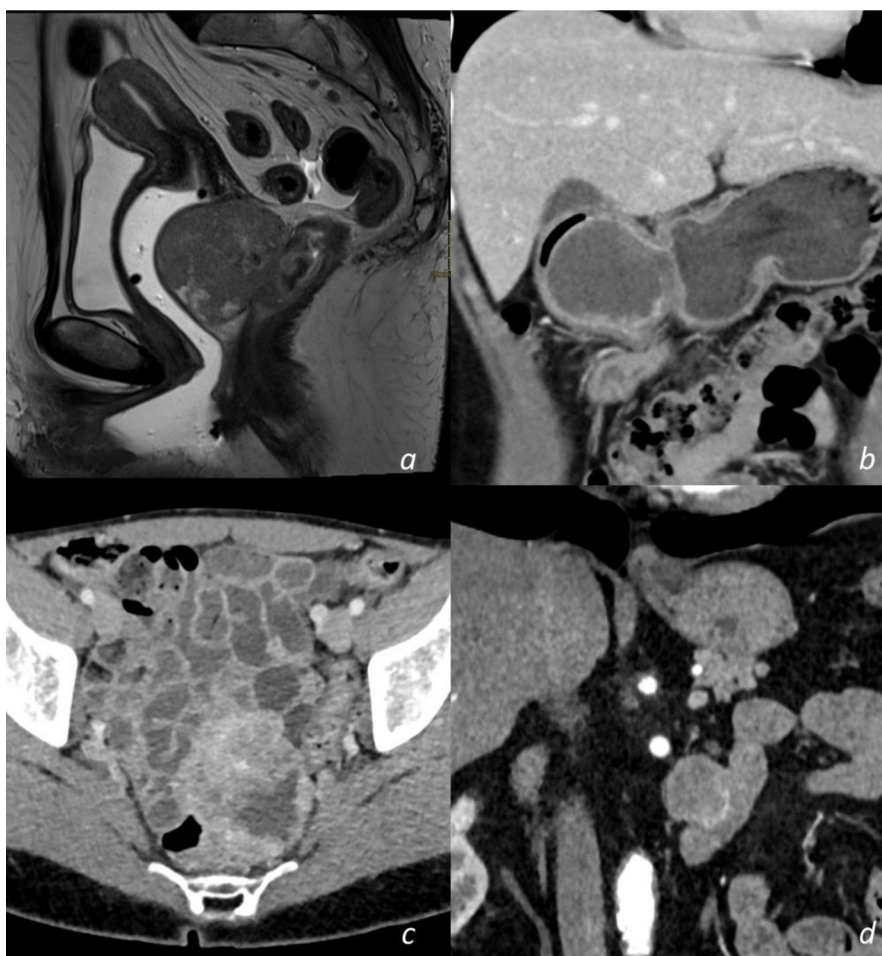


Figura 1 Cortes seleccionados de resonancia magnética (RM) y tomografía computarizada (TC) de abdomen y pelvis con distintas ubicaciones de GIST. a) RM de pelvis sagital ponderada en T2, se aprecia lesión exofítica homogénea de intensidad intermedia dependiente de la pared anterior del recto inferior. b) TC de abdomen coronal en fase venosa, se aprecia lesión endofítica heterogénea con centro necrótico del antro gástrico que protruye al píloro y primera porción del duodeno. c) TC de pelvis axial en fase venosa, se observa lesión exofítica heterogénea con áreas necrótico/quísticas dependientes de la pared del íleon. d) TC de abdomen en fase arterial, demuestra lesión exofítica homogénea de la cuarta porción duodenal.

Figura original de elaboración propia con base en imágenes representativas de tumores GIST por TC y RM realizados en nuestro centro.

Tabla 1 Frecuencia de ubicación de GIST en distintos segmentos del tubo digestivo

Ubicación tumoral	Número	Porcentaje
Gástrico	19	58%
Duodenal	3	9%
Intestinal	9	27%
Colónico	1	3%
Rectal	1	3%
Total	33	100%

GIST: tumores del estroma gastrointestinal.
Tabla original de elaboración propia con base en los principales resultados de nuestra cohorte.

intrínsecas del tumor, se visualizaron en la mitad de los casos (52%): necrosis/áreas quísticas (59%), calcificaciones (18%), cavitación (3%) y hemorragia (3%). En nueve casos se efectuó RM, demostrando en todos los casos, una intensidad de

señal intermedia en secuencia T2 y señal hipointensa en T1, sin restricción en difusión y un patrón de realce similar a los estudios en TC. El ADC medido en la lesión fue en promedio $1,376 \text{ mm}^2/\text{s}$ (rango 837-2,548). No se registraron casos de invasión local, como tampoco casos de diseminación a distancia. Se exhiben casos representativos en la [figura 1](#).

Respecto a las características anatomopatológicas, la variante fusada fue el subtipo histológico más frecuente (78.8%), seguido por la variante epiteloidea (12%). El marcador CD117 fue positivo en todos los casos, el porcentaje de positividad de cada uno de los marcadores utilizados se muestra en la [tabla 3](#). El 94% (n=31) de los casos pudo ser categorizado según la clasificación de riesgo de recurrencia del NIH⁵. De ellos solo un 6% correspondían al grupo de alto riesgo, la distribución se muestra en la [tabla 4](#). El índice mitótico fue menor a cinco mitosis por campo mayor en el 84% de los casos.

Respecto al tratamiento, 30 pacientes fueron resueltos en nuestra institución. El 77% fueron tratados solo

Tabla 2 Densidad promedio y rango en Unidades Hounsfield de GIST en distintas fases de estudios tomográficos contrastados

Características imagenológicas		
Densidad promedio por fase en UH		
Fases	Promedio	Rango
Sin contraste	29	15-59
Fase arterial	81	44-179
Fase venosa	84	30-158
Fase tardía	73	45-117

UH: Unidades Hounsfield; GIST: tumores del estroma gastrointestinal.
 Tabla original de elaboración propia en base a los principales resultados de nuestra cohorte.

Tabla 3 Frecuencia de expresión de marcadores inmunohistoquímicos en la serie

Marcadores inmunohistoquímicos	Número	Porcentaje
CD117	33	100%
CD34	13	39.4%
Desmina	1	3%
DOG1	13	39.4%
KI67	3	9.1%
S100	2	6.1%

CD117: *Cluster of Differentiation 117*; CD34: *Cluster of Differentiation 34*; DOG1: *Discovered on Gastrointestinal stromal tumors 1*.
 Tabla original de elaboración propia en base a los principales resultados de nuestra cohorte.

quirúrgicamente, el 3% solo con imatinib (un caso) y el 20% con ambos. El tipo de cirugía más frecuente fue la resección de algún segmento de intestino delgado y anastomosis entero-enteral, la distribución detallada se describe en la [tabla 5](#).

Durante la recopilación y procesamiento de los datos solo se registraron dos fallecidos, ninguno por causa directa de diseminación tumoral.

Tabla 4 Frecuencia de categorías de riesgo de enfermedad progresiva en GIST según tamaño y recuento mitótico²⁰

Riesgo de enfermedad progresiva	Número	Porcentaje
Nulo	2	7.1%
Muy bajo riesgo	6	21.4%
Bajo riesgo	13	46.4%
Riesgo intermedio	6	21.4%
Riesgo alto	1	3.6%
Total	28	100%

Tabla original de elaboración propia en base a los principales resultados de nuestra cohorte.

Discusión

Nuestra serie de GIST demuestra resultados semejantes respecto a las variables epidemiológicas en comparación a otras series chilenas como en el resto de Latinoamérica, destacando un promedio de edad similar y sin demostrar clara tendencia por sexo^{12,18,19}.

Con respecto a la comorbilidad, en varios trabajos se han reportado las causas cardiovasculares como las más frecuentes al igual que en nuestra serie, sin embargo, el antecedente de cáncer previo o incluso sincrónico es una condición importante en los sujetos con GIST de variadas series, lo que también es coincidente en nuestro estudio²⁰. Incluimos el concepto de la multimorbilidad, el cual es una medida recientemente incluida para caracterizar a las poblaciones y se ha visto asociada a neoplasias de todo el tubo digestivo en Chile. Nuestra distribución de multimorbilidad es similar al valor poblacional reportado en la literatura²¹.

Los pacientes con neoplasias estromales habitualmente debutan con sintomatología como hemorragia digestiva o dolor abdominal. Nuestra serie difiere en la proporción de asintomáticos, la cual es mayoritaria, sin embargo, dentro del grupo sintomático sigue el mismo patrón de distribución que series internacionales^{22,23}. Dentro de los trabajos incluidos en una amplia revisión sistemática sobre las características anatomopatológicas y clínicas de GIST, la principal diferencia entre las series con mayor y menor proporción de pacientes diagnosticados de forma incidental fue el índice mitótico y la cantidad de pacientes con tumores GIST de alto riesgo según la clasificación NIH, teniendo estos últi-

Tabla 5 Resumen del manejo de pacientes con GIST en nuestro centro

Tratamiento	Estómago	Duodeno	Yeyuno	Íleon	Colon	Recto	Total (%)
Resección intestinal		1	4	5			10 (30%)
Tumorectomía (EDA)	1						1 (3%)
Tumorectomía (LPC)	3						3 (9%)
Tumorectomía (LPT)	3	1					4 (12%)
Gastrectomía subtotal + disección ganglionar	8	1					9 (28%)
Gastrectomía subtotal sin disección ganglionar	2						2 (6%)
Imatinib sin cirugía						1	1 (3%)
No tratados en la Clínica Alemana de Santiago	2				1		3 (9%)
Total (%)	19 (58%)	3 (9%)	4 (12%)	5 (15%)	1 (3%)	1 (3%)	33 (100%)

LPC: laparoscopia; LPT: laparotomía; EDA: endoscopia digestiva alta; GIST: tumores del estroma gastrointestinal.
 Tabla original de elaboración propia en base a los principales resultados de nuestra cohorte.

mos una mayor proporción respecto a nuestra población^{23,24}. En ellos no hubo diferencias importantes con respecto al tamaño tumoral o proporción de pacientes con localizaciones extraintestinales que justificaran esta diferencia. En nuestro grupo, creemos que es necesario considerar los factores locales y limitaciones metodológicas del estudio para explicar estos fenómenos, teniendo en cuenta que es una cohorte de una institución de salud privada que atiende a una población de altos recursos económicos y con planes de salud fuertemente enfocados en el ámbito preventivo.

Existe consenso que la detección de estos tumores está determinada por la presencia de CD117 (*c-kit*), presente en la mayoría de las lesiones (95%), además de otros marcadores que complementan el diagnóstico, frecuentemente positivos, como CD34 (60-70%), actina de músculo liso (30-40%), S-100 (5%) entre otros^{5,18}. En nuestra serie, el 100% de los pacientes presentó CD117 positivo y en segundo lugar CD34 (39%), concordante con la literatura.

Las características imagenológicas han sido descritas de forma escueta en estudios descriptivos con un mayor enfoque epidemiológico o anatomopatológico. Encontramos resultados concordantes con una serie de enfoque predominantemente imagenológico y lo descrito en guías internacionales, caracterizado como un tumor exofítico o endofítico con realce heterogéneo en la mayoría de los casos con áreas quísticas o necróticas y menos frecuentemente calcificaciones (3%)¹. Sin embargo, hemos aportado valores objetivos de atenuación de tumores GIST en las distintas fases y su comportamiento en TC trifásica, teniendo un realce predominantemente progresivo. Los valores altos de ADC son concordantes con restricción débil a la movilidad de los protones en RM, lo que es compatible con la baja agresividad tumoral de nuestra serie.

Nuestros resultados han demostrado concordancia con el enfoque de tratamiento definido en guías internacionales y descrito en otros trabajos descriptivos sobre las estrategias de manejo de tumores GIST. La resección quirúrgica completa sigue siendo la terapia de elección en pacientes sin enfermedad metastásica¹. Sin embargo, la terapia con imatinib adyuvante o única en caso de enfermedad localizada de alto riesgo y avanzada o metastásica, respectivamente, ha demostrado disminuir la recurrencia y aumentar la supervivencia, además de ser utilizada en varios trabajos en un mismo subgrupo de pacientes^{7,19}. La mayor proporción de pacientes con enfermedad localizada en nuestro trabajo, con respecto a otras series, justifica una mayor proporción de pacientes tratados solo con cirugía (77%). Por otro lado, destaca que hasta un 20% de ellos fueron tratados con cirugía e imatinib adyuvante. Si bien una guía europea sobre el tratamiento de los GIST sugiere dicho manejo en pacientes con enfermedad localizada de alto riesgo, recomienda una decisión individualizada en pacientes con riesgo intermedio²⁵. Posiblemente, esta tendencia en nuestra serie tenga relación con el porcentaje similar de pacientes de riesgo intermedio o alto (21.4 y 3.6%, respectivamente).

Nuestro estudio dispone de limitaciones, dentro de las cuales destaca su carácter unicéntrico, descriptivo y seguimiento incompleto en algunos pacientes.

Conclusión

Los GIST son tumores poco frecuentes, pero con características clínicas, inmunohistoquímicas, de imagen y manejo distintivas que son relevantes de conocer. Nuestra serie contribuye en describir en múltiples ámbitos a la población, la cual se distingue por una baja agresividad y entrega datos relevantes en la determinación de características imagenológicas para su detección.

Financiación

La presente investigación no ha recibido ayudas específicas provenientes de agencias del sector público, sector comercial o entidades sin ánimo de lucro.

Conflicto de intereses

Los autores declaran que no existe ningún conflicto de intereses.

Referencias

1. Bajaj G, Tirumani H, Whisman MK, et al. Comprehensive review of abdominopelvic mesenchymal tumors with radiologic pathologic correlation and update on current treatment guidelines—Part 2. *Semin Ultrasound CT MR*. 2020;41:239–59, <http://dx.doi.org/10.1053/j.sult.2020.03.003>.
2. Monges G, Bisot-Locard S, Blay JY, et al. The estimated incidence of gastrointestinal stromal tumors in France Results of PROGIST study conducted among pathologists. *Bull Cancer*. 2010;97:E16–22, <http://dx.doi.org/10.1684/bdc.2010.1041>.
3. Ministerio de Salud. Informe de Evaluación Científica Basada en la Evidencia Disponible. Tumor de Estroma Gastrointestinal [en línea]. Santiago: MINSAL; 2017. Disponible en: <https://www.minsal.cl/wp-content/uploads/2017/10/Gist.pdf>.
4. Hirota S, Isozaki K, Moriyama Y, et al. Gain of Function of c-kit in human gastrointestinal stromal tumors. *Science*. 1998;279:577–80, <http://dx.doi.org/10.1126/science.279.5350.577>.
5. Fletcher CD, Berman JJ, Corless C, et al. Diagnosis of gastrointestinal stromal tumors: A consensus approach. *Hum Pathol*. 2002;33:459–65, <http://dx.doi.org/10.1053/hupa.2002.123545>.
6. Parab TM, DeRogatis MJ, Boaz AM, et al. Gastrointestinal stromal tumors: a comprehensive review. *J Gastrointestinal Oncol*. 2019;10:144–54, <http://dx.doi.org/10.21037/jgo.2018.08.20>.
7. Wu PC, Langerman A, Ryan CW, et al. Surgical treatment of gastrointestinal stromal tumors in the imatinib (STI-571) era. *Surgery*. 2003;134:656–65, [http://dx.doi.org/10.1016/s0039-6060\(03\)00314-3](http://dx.doi.org/10.1016/s0039-6060(03)00314-3).
8. Levy AD, Remotti HE, Thompson WM, Sobin L, et al. Gastrointestinal stromal tumors: radiologic features with pathologic correlation. *Radiographics*. 2003;23:283–304, <http://dx.doi.org/10.1148/rg.232025146>.
9. Aghdassi A, Christoph A, Dombrowski F, et al. Gastrointestinal stromal tumors: clinical symptoms, location, metastasis formation, and associated malignancies in a single center retrospective study. *Dig Dis*. 2018;36:337–45, <http://dx.doi.org/10.1159/000489556>.

10. Oyanedel R, O'Brien A, Pizarro A, et al. Tumor estroma gastrointestinal (GIST): formas de presentación. *Rev Chil Radiol.* 2005;11:13–8, <http://dx.doi.org/10.4067/S0717-93082005000100005>.
11. Danti G, Addeo G, Cozzi D, et al. Relationship between diagnostic imaging features and prognostic outcomes in gastrointestinal stromal tumors (GIST). *Acta Biomed.* 2019;9–19, <http://dx.doi.org/10.23750/abm.v90i5-S.8343>.
12. Butte JM, Cabrera T, Méndez G, et al. Tumores estromales del estómago. *Rev Chil Cir.* 2006;58:25–9, <http://dx.doi.org/10.4067/S0718-40262006000100007>.
13. Soto S, del Pozo M, Kuschel C, et al. Tumores estromales del tubo digestivo (GIST). A propósito de un caso clínico. *Cuad Cir.* 2003;17:37–42, <http://dx.doi.org/10.4206/cuad.cir.2003.v17n1-06>.
14. Beltrán MA. Tumores del estroma gastrointestinal (GIST) del duodeno: presentación clínica, estudio diagnóstico y tratamiento actual. *Rev Chil Cir.* 2014;66:381–93, <http://dx.doi.org/10.4067/S0718-40262014000400016>.
15. Cardemil G, Fernández E, Moyano L, et al. Tumor estromal de colon fistulizado a pleura (GIST). *Rev Chil Cir.* 2002;54:539–43.
16. Bórquez P, Neveu R. Tumores del estroma gastrointestinal (GIST), un particular tipo de neoplasia. *Rev Méd Chile.* 2004;136:921–9, <http://dx.doi.org/10.4067/S0034-98872008000700016>.
17. Carvajal C, Iturra S, Justiniano J, et al. Tumores estromales gastrointestinales duodenales. *Rev Méd Chile.* 2006;134:481–4, <http://dx.doi.org/10.4067/S0034-98872006000400012>.
18. Tapia O, Roa JC. Tumores del Estroma Gastrointestinal (GIST): Características clínico-morfológicas y perfil inmunohistoquímico. *Int. J. Morphol.* 2011;29:244–51, <http://dx.doi.org/10.4067/S0717-95022011000100041>.
19. Medrano-Guzmán R, Meza-Bautista NK, Rodríguez-Silverio J, et al. Factores pronósticos de recurrencia y supervivencia en tumores del estroma gastrointestinal. Experiencia del Hospital de Oncología Centro Médico Nacional Siglo XXI, Instituto Mexicano del Seguro Social. *GAMO.* 2015;14:259–67, <http://dx.doi.org/10.1016/j.gamo.2015.11.002>.
20. Medina-Franco H, Aguilar-Jiménez J, Medina-Cuairán Z. Tumores del estroma gastrointestinal Análisis de factores pronósticos en un grupo de pacientes mexicanos. *Gac Méd Méx.* 2009;146:91–6.
21. Bernal Y, Delgado I. Multimorbidity among patients with digestive cancers patients in Chile: a nationwide database study. *Lancet Oncol.* 2022;23:S30, [http://dx.doi.org/10.1016/S1470-2045\(22\)00429-6](http://dx.doi.org/10.1016/S1470-2045(22)00429-6).
22. Yan BM, Kaplan GG, Urbanski S, et al. Epidemiology of gastrointestinal stromal tumors in a defined Canadian Health Region: a population-based study. *Int J Surg Pathol.* 2008;16:241–50, <http://dx.doi.org/10.1177/1066896907306967>.
23. Søreide K, Sandvik OM, Søreide JA, et al. Global epidemiology of gastrointestinal stromal tumours (GIST): A systematic review of population-based cohort studies. *Cancer Epidemiol.* 2016;40:39–46, <http://dx.doi.org/10.1016/j.canep.2015.10.031>.
24. Cho M-Y, Sohn JH, Kim JM, et al. Current trends in the epidemiological and pathological characteristics of gastrointestinal stromal tumors in Korea, 2003–2004. *J Korean Med Sci.* 2010;25:853–62, doi: 10.3346%2Fjkms.2010.25.6.853.
25. Casali PG, Blay JY, Abecassis N, et al. Gastrointestinal stromal tumours: ESMO-EURACAN-GENTURIS Clinical Practice Guidelines for diagnosis, treatment and follow-up. *Ann Oncol.* 2022;33:20–33, <http://dx.doi.org/10.1016/j.annonc.2021.09.005>.