

## Cirugía reconstructiva de la articulación temporomandibular\*

Drs. HERNÁN RAMÍREZ S.<sup>1,4</sup>, IGNACIO GOÑI E.<sup>1</sup>, RODRIGO CONTRERAS D.<sup>2</sup>, SERGIO ZÚÑIGA R.<sup>3</sup>, ALEX VARGAS D.<sup>1</sup>, MAURICIO VÁSQUEZ B.<sup>4</sup>, CARMEN REINOSO D.<sup>5</sup>, ROLANDO SCHULZ R.<sup>5</sup>, FERNANDO HORMAZÁBAL N.<sup>6</sup>, AL. IGNACIO GOÑI H.<sup>7</sup>

<sup>1</sup> Departamento de Cirugía Oncológica y Maxilofacial, División de Cirugía, Facultad de Medicina, Pontificia Universidad Católica de Chile.

<sup>2</sup> Departamento de Cirugía Plástica, División de Cirugía, Facultad de Medicina, Pontificia Universidad Católica de Chile.

<sup>3</sup> Departamento de Cirugía Pediátrica, División de Cirugía, Facultad de Medicina, Pontificia Universidad Católica de Chile.

<sup>4</sup> Unidad de Cirugía Maxilofacial. Hospital Instituto de Seguridad del Trabajo Santiago.

<sup>5</sup> Ortodoncia y Ortopedia Dento Maxilar, Unidad de Odontología, Centro Médico San Joaquín, Pontificia Universidad Católica de Chile.

<sup>6</sup> Trastornos Temporomandibulares y Dolor Orofacial, Unidad de Odontología, Centro Médico San Joaquín.

<sup>7</sup> Estudiante Facultad de Medicina Universidad del Desarrollo. Santiago, Chile.

### Abstract

---

### Reconstructive surgery of the temporomandibular joint

The diseases of the Temporomandibular Joint (TMJ) are complex and involve different medical and dental specialties that manage patients with trauma, tumors, deformities and other conditions. The indications for surgery are the reduction and osteosynthesis of displaced condylar fractures, joint reconstruction in acquired and congenital deformities and reparative surgery of the TMJ after tumor resection. In ankylosis, resection and reconstruction using condro costal grafts or transport osteogenic distraction techniques are recommended. In progressive condylar resorption, bimaxillary advancement is preferred. In condylar hyperplasia, upper condylectomy with or without orthognatic surgery. In tumors, immediate reconstruction with free fibula flap. In fractures, reduction and osteosynthesis with plates and screws. The best results are obtained when medical and dental interdisciplinary teams are integrated for the diagnosis and long term follow up.

**Key words:** Temporomandibular disorders, temporomandibular joint surgery, jaw deformities, temporomandibular ankylosis.

### Resumen

---

La patología de la articulación temporomandibular (ATM) es compleja y compete a diversas especialidades médicas y odontológicas involucradas en el manejo de pacientes portadores de trauma, tumores,

---

\*Recibido el 11 de septiembre de 2012 y aceptado para publicación el 29 de octubre de 2012.

Los autores no refieren conflictos de interés.

Correspondencia: Dr. Hernán Ramírez S.  
Marcoleta 350, Santiago, Chile.  
hramirez.skinner@gmail.com

malformaciones y otras condiciones. La indicación de cirugía está orientada a la reducción y osteosíntesis de las fracturas desplazadas, a la reconstrucción articular en malformaciones congénitas y adquiridas y a la cirugía reparadora de la ATM en resecciones tumorales. En las anquilosis se recomienda la resección y reconstrucción mediante injerto condro-costal o distracción osteogénica de transporte. En la reabsorción condilar progresiva se prefiere el avance bimaxilar. En las hiperplasias condilares la condilectomía alta con o sin cirugía ortognática. En los tumores la reconstrucción inmediata con peroné microvascularizado. En las fracturas la reducción y osteosíntesis en los casos bien indicados. Se concluye que los mejores resultados se obtienen cuando se integran equipos interdisciplinarios entre especialidades médicas y odontológicas, desde el diagnóstico hasta el seguimiento a largo plazo.

**Palabras clave:** Trastornos temporomandibulares, cirugía de articulación temporomandibular, malformaciones de los maxilares, anquilosis temporomandibular.

## Introducción

La articulación temporomandibular (ATM) es una diartrosis bicondílea sinovial en movimiento y en encaje recíproco durante el reposo. Realiza un complejo movimiento en la dinámica mandibular: rotación y traslación en los movimientos de apertura y traslación ánteromedial en la contralateralidad (ángulo de Bennet) simultáneo con una rotación y mínima traslación ipsilateral (movimiento de Bennet).

Filogenéticamente, la teoría de Reichert y Gaupp<sup>1</sup> describe la evolución de la articulación mandibular de los reptiles en la incudo-maleolar de los mamíferos. Es un importante evento evolutivo que demuestra formas transicionales y es un ejemplo de exaptación, es decir, de redefinición del propósito de determinada estructura durante la evolución. Así, los huesos cuadrado y articular del reptil se transforman en el yunque y el martillo del mamífero. Esta teoría se formula sobre la base de la embriología y la anatomía comparada por Reichert en 1837 y Gaupp en 1913.

La patología de la ATM es compleja y compete a diversas especialidades médicas y odontológicas involucradas en el manejo de pacientes portadores de trauma, tumores y malformaciones. La indicación de cirugía está orientada a la reducción y osteosíntesis de las fracturas desplazadas, a la reconstrucción articular en malformaciones congénitas y adquiridas y a la cirugía reparadora de la ATM en resecciones tumorales.

La indicación de reducción abierta del cóndilo mandibular se dirige a graves dislocaciones con pérdida de la dimensión vertical de la cara y cambios oclusales, que de no ser reparados, constituyen secuelas.

La reconstrucción funcional de la ATM es obligatoria en todas aquellas neoplasias benignas localmente invasivas o malignas cuya resección con márgenes libres de enfermedad incluye total o parcialmente a la articulación. Los tumores benignos incluyen odontogénicos como ameloblastoma, mixoma, queratoquistico, entre otros y no odontogénicos

como fibroma osificante y osteocondroma, entre otros. Los tumores escamosos orales, los adenocarcinomas parotídeos, las neoplasias del peñasco y oído y, en general, las neoplasias malignas primarias de estructuras vecinas también pueden ser indicación para una reparación que incluya la ATM.

Las malformaciones congénitas y las deformidades del desarrollo o adquiridas ocupan un lugar destacado, especialmente en pacientes pediátricos. Destacan aquí los síndromes otomandibulares y la microsomía facial, dentro de las disgratias que se presentan con agenesia total o parcial de los cóndilos mandibulares. Se incluye también a la hiperplasia condilar en cualquiera de sus variantes, a la anquilosis temporomandibular de cualquier origen y a la reabsorción condilar progresiva.

## Anquilosis

### Definición

Es una enfermedad que produce la fusión de las superficies articulares y grave trastorno de la movilidad junto con deformidad facial. Es adquirida por condiciones como infección dental, ótica, cutánea, cuadros sistémicos o diseminados, insuficiente tratamiento de las fracturas, unos pocos casos de enfermedad de Still o artritis reumatoide juvenil y secuelas de radiaciones. Las secuelas más frecuentes asociadas a la anquilosis son neurológicas e incluyen hidrocefalia, retardo motor, epilepsia y sordera/hipoacusia.

### Tratamiento

La literatura muestra dos maneras de aproximarse al tratamiento de la anquilosis de la ATM<sup>2</sup>. La primera propone la artroplastía de separación (*gap arthroplasty*) en que se reseca el bloque anquilótico junto con la coronoideas del mismo lado, sin reemplazo de la estructura condilar perdida, al menos en pacientes pediátricos. El segundo grupo se plantea históricamente la reparación de la unidad perdida mediante diferentes técnicas, de las cuales el

injerto condro-costal<sup>3</sup> y la distracción osteogénica de transporte<sup>4</sup> son las que hoy mantienen la supremacía para reparar la articulación de pacientes pediátricos; en pacientes adultos se propugna la prótesis de reemplazo total de la ATM mediante dispositivos de stock o ejecutados a la medida del paciente por métodos virtuales a distancia. La necesidad de efectuar rotación de colgajo de fascia temporal<sup>5</sup> se fundamenta para evitar la reanquilosis de las superficies óseas, de manera que el nuevo cóndilo se pueda aplicar sobre un tejido blando que lo separe de la fosa glenoidea. En 2009, Kaban L et al<sup>6</sup>, publican el protocolo de Harvard para anquilosis de ATM en niños, el cual consta de:

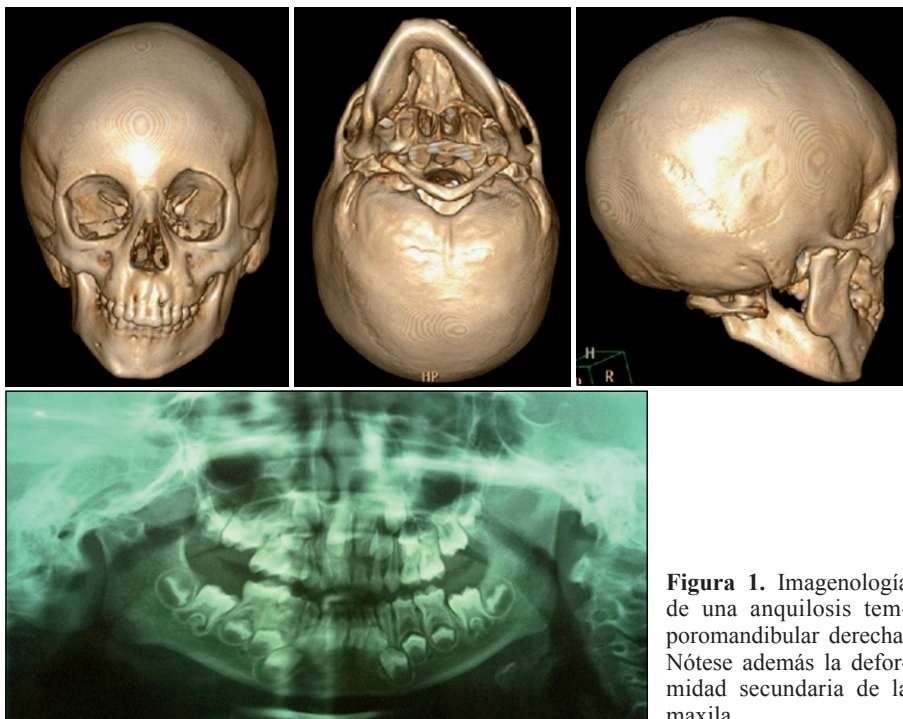
- a) Excisión agresiva de la masa fibrosa u ósea.
- b) Coronoidectomía del lado afectado.
- c) Coronoidectomía del lado opuesto si los puntos anteriores no resultan en una apertura igual o mayor a 35 mm o en una dislocación del lado opuesto al afectado.
- d) Cobertura de la fosa glenoidea con colgajo de fascia temporal o con el disco si se ha podido conservar.
- e) Reconstrucción de la unidad condilar mediante distracción osteogénica de transporte o injerto condro costal.
- f) Movilización precoz de la articulación; si se usa distracción osteogénica movilizar el día de la cirugía; si se usa injerto condro-costal movilizar

luego de una inmovilización con bloqueo intermaxilar no superior a diez días.  
g) Fisioterapia agresiva (Figuras 1 y 2).

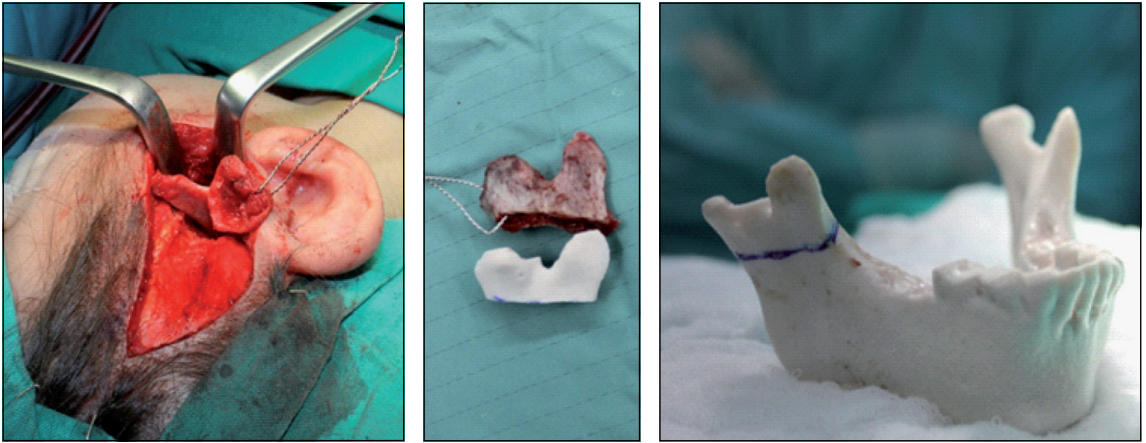
### **Reabsorción condilar progresiva o idiopática**

#### **Definición**

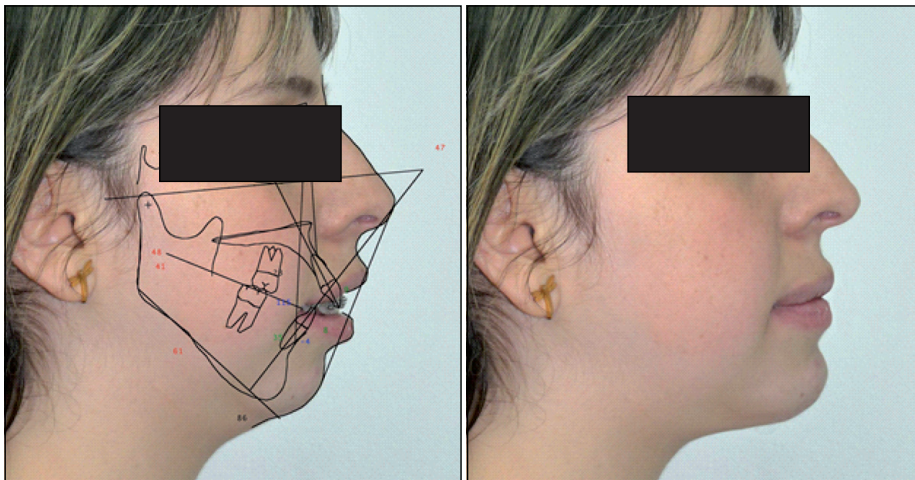
Según Posnick y Fantuzzo (2007)<sup>7</sup>, la condición conocida como reabsorción condilar idiopática es de etiología desconocida y caracterizada por reabsorción de los cóndilos mandibulares con pérdida de la altura de las ramas, deformidad facial y maloclusión. El término reabsorción condilar progresiva se aplica a condiciones que afectan la altura de los cóndilos e incluye a aquellas de etiología conocida como artritis reumatoide juvenil, lupus eritematoso, trauma, uso de esteroides<sup>8</sup>. Existen varias teorías acerca del origen de la reabsorción condilar idiopática, una de ellas es que está mediada por hormonas sexuales, las cuales modularían cambios bioquímicos que resultan en hiperplasia del tejido sinovial y reabsorción ósea; proponen por ello la cirugía abierta para reseca el tejido sinovial y detener la progresión de la enfermedad<sup>9</sup>. Otra teoría sostiene que las fuerzas compresivas patológicas del aspecto posterior del cóndilo sobre los tejidos retrodiscales, estrechan los pequeños vasos, limitan la circulación ósea y determinan reabsorción por necrosis aséptica; proponen



**Figura 1.** Imagenología de una anquilosis temporomandibular derecha. Nótese además la deformidad secundaria de la maxila.



**Figura 2.** Modelo estereolitográfico mostrando el margen de la resección, la cual se reproduce luego en la paciente.



**Figura 3.** Paciente portadora de reabsorción condilar progresiva o idiopática. Aspecto preoperatorio con cefalometría y perfil post operatorio.

realizar procedimientos de rehabilitación, ortodóncicos y quirúrgicos que apunten a lograr fuerzas no compresivas sobre los cóndilos<sup>10</sup>.

### **Tratamiento**

Dado que a menudo este cuadro se asocia con una retrognatia, el avance bimaxilar contra horario sería el manejo más adecuado para promover la estabilidad necesaria para detener la reabsorción condilar así como para mejorar el calibre de la vía aérea superior<sup>11</sup>. En esta enfermedad de origen desconocido los cóndilos mandibulares se reabsorben parcialmente perdiendo parte de su altura y alterando la morfología facial y la oclusión. La cirugía correctora, ortodoncia y rehabilitación oral para tratar la deformidad oclusal tendrán éxito cuando la reabsorción condilar ha estado estable por lo menos un año antes del tratamiento y si se demuestra una cubierta cartilaginosa sobre la superficie del cón-

dilo. La cintigrafía cuantitativa con Tecnecio 99 es útil para determinar si hay condilolisis activa, pero los falsos positivos y falsos negativos son posibles. También es útil la resonancia nuclear magnética de la articulación para verificar la indemnidad del cartilago. Una vez que se establece la inactividad del cuadro, generalmente luego de tratamiento de estabilización ortopédica, la cirugía consistirá en una corrección ortognática mediante un avance bimaxilar. La condilectomía y subsecuente reparación por injerto, distracción osteogénica o prótesis rara vez se indican. La cirugía ortognática que asegura una mejor estabilidad morfológica y una mejor estética es el avance bimaxilar mediante osteotomía Lefort I (Figura 2), osteotomía sagital de rama y genioplastia de avance. Con este procedimiento se obtiene también mejoría sustancial en la función respiratoria de aquellos pacientes con apneas del sueño, especialmente las más graves<sup>12</sup> (Figura 3).

## Hiperplasia condilar (HC)

### Definición y diagnóstico

Es un crecimiento patológico no neoplásico de causa idiopática, que afecta tanto el tamaño como la morfología del cóndilo mandibular. El diagnóstico se realiza por las manifestaciones clínicas sumadas a la imagenología convencional, comúnmente la radiografía panorámica y las tomografías con reconstrucción 3D. Es a través de una cintigrafía ósea con Tecnecio 99, un PET o un SPECT que se determina la actividad metabólica aumentada en el cóndilo afectado. La cintigrafía ósea usando SPECT (*single photon emission computed tomography*) es el mejor método porque analiza cuantitativamente calculando las diferencias de percentil entre el cóndilo derecho e izquierdo. Una diferencia porcentual hasta de 10% se considera normal<sup>13</sup>. No obstante la ausencia de un *gold standard* para el diagnóstico de HC, el examen clínico es fundamental, ya que un cóndilo inflamado o en remodelación por sobrecarga puede aparecer con una mayor actividad cintigráfica, lo que constituye un falso positivo. La sensibilidad del SPECT para detectar HC es de 0,90 comparada con un 0,71 de la cintigrafía ósea planar. No existe diferencia en la especificidad de ambos métodos. La reactivación del estrato proliferativo subcondral del cóndilo mandibular después de terminado el crecimiento óseo de los pacientes determina una asimetría facial deformante y progresiva que lleva a consultar. No existe un *gold standard* para el diagnóstico de hiperplasia condilar, siendo más bien el conjunto de hallazgos clínicos, imagenológicos y funcionales la clave para la identificación de la enfermedad. Se necesita cierta experiencia para discriminar los falsos positivos por inflamación o remodelación ósea de cóndilos sobrecargados, tanto como los falsos negativos del SPECT que llevan a veces a realizar osteotomías correctoras maxilares destinadas al fracaso por una reactivación de enfermedad latente meses o años después de la cirugía ortognática.

### Tratamiento

El objetivo primario del tratamiento es eliminar el estrato proliferativo subcondral, mediante una condilectomía alta usando el abordaje descrito por Al Kayat en 1979 y en cuanto a la deformidad producida por la patología el tratamiento dependerá de la severidad de la asimetría, la edad del paciente y su condición sistémica previa. La cirugía se enfoca primariamente a eliminar la zona de crecimiento activo mediante una condilectomía alta, en general de 3 a 5 mm que compromete toda la superficie de la cabeza condilar<sup>14</sup>. Este puede ser el procedimiento único cuando la osteotomía del cóndilo es suficiente para restituir la línea media y la armonía de los arcos den-

tarios. La cirugía ortognática se realiza en el mismo acto quirúrgico cuando el paciente está preparado ortodóncicamente y habitualmente consiste en una osteotomía sagital de rama bilateral o contralateral, a veces acompañada de osteotomía maxilar completa y genioplastia para llevar a posición y corregir las estructuras esqueléticas deformadas por el excesivo crecimiento condilar. Cuando se realiza en un segundo tiempo, se siguen los mismos parámetros que en los casos de anomalía dentofacial sin hiperplasia condilar. En los casos en los cuales está comprobado por controles clínicos e imagenológicos seriados que el cóndilo no se encuentra en crecimiento activo, también se procede de la manera habitual en cirugía ortognática<sup>15</sup> (Figura 4).

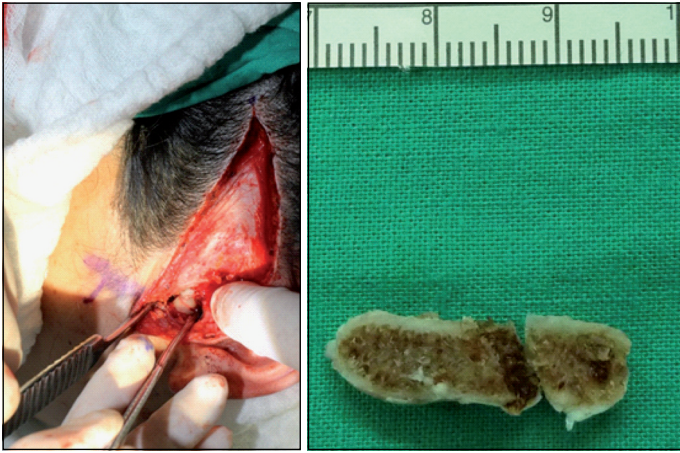## Tumores

### Diagnóstico

Los tumores que con mayor frecuencia obligan a resecciones en los niños y adolescentes son los sarcomas, seguido por mixomas, ameloblastomas, granulomas centrales de células gigantes, queratocísticos y fibroma osificante. Entre los adultos mayores, la primera causa de una mandibulectomía son los carcinomas escamosos orales con invasión ósea y los casos de necrosis ósea por radiaciones y bifosfonatos. En el adulto joven se observa un conjunto de tumores benignos localmente invasivos muy similar al encontrado en pacientes pediátricos<sup>16</sup> (Figura 5).

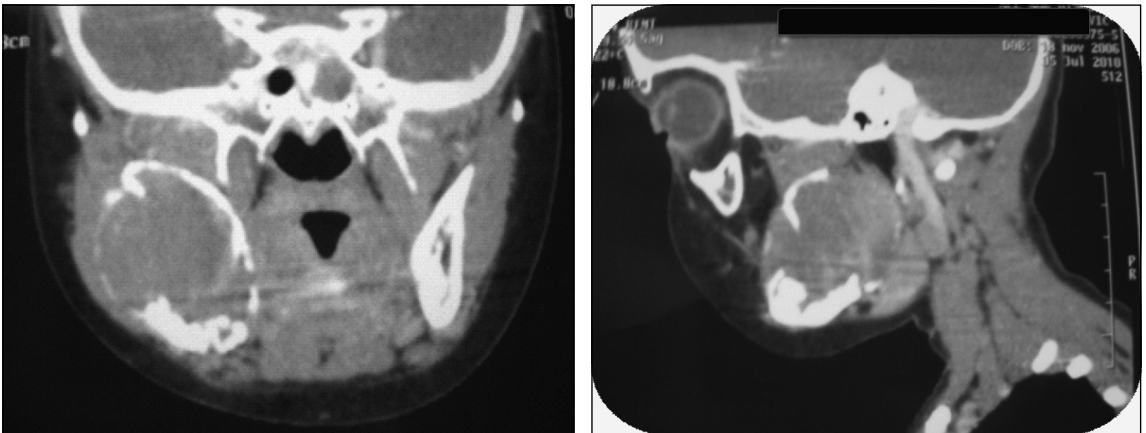
### Tratamiento

La reconstrucción mandibular debe considerar la reparación del componente condilar junto con la morfología de cuerpo y rama que ofrezcan un buen contorno estético facial junto con una adecuada masa ósea a nivel alveolar para implantes dentales que resulten funcionales<sup>17</sup>. Desde que Hidalgo<sup>18</sup>, describiera su uso en 1989, el colgajo libre de peroné ha demostrado ser un método confiable para reparar la mandíbula reseca mediante un segmento de longitud y vascularización suficientes, capaz de soportar osteotomías múltiples, capaz de aportar tejidos blandos y de recibir implantes dentales. Es clave planificar la transformación de la morfología fibular en una mandíbula funcional, de preferencia antes de liberar el pedículo vascular. En este sentido, es de utilidad la confección de modelos estereolitográficos, reconstruidos en forma especular para recomponer la morfología del lado reseca y, sobre ellos, modelar la placa de reconstrucción que servirá de guía para la reconstrucción. La reconstrucción de la porción condilar se logra injertando la cabeza y cuello reseca y libres de tumor, agregando prótesis

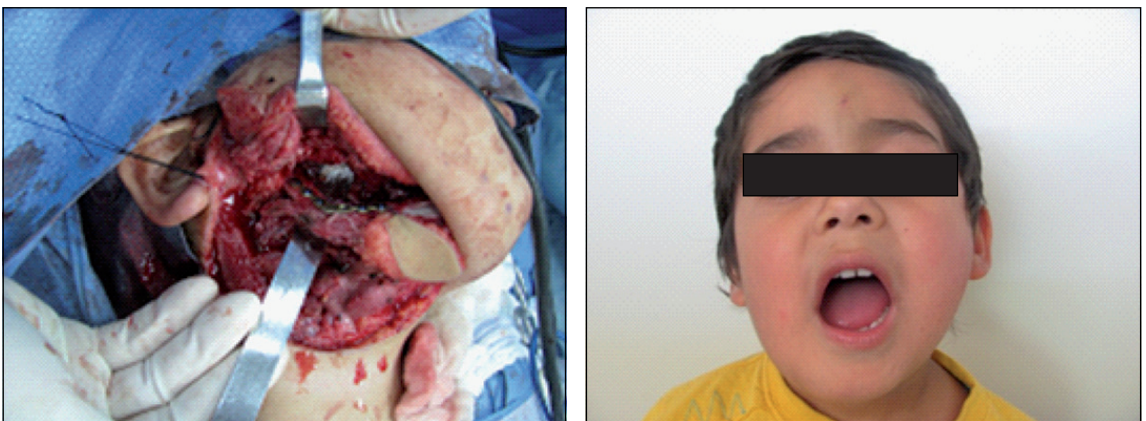

**Figura 4.** Abordaje de Al-Kayat para la articulación temporomandibular en un caso de hiperplasia condilar y pieza operatoria.

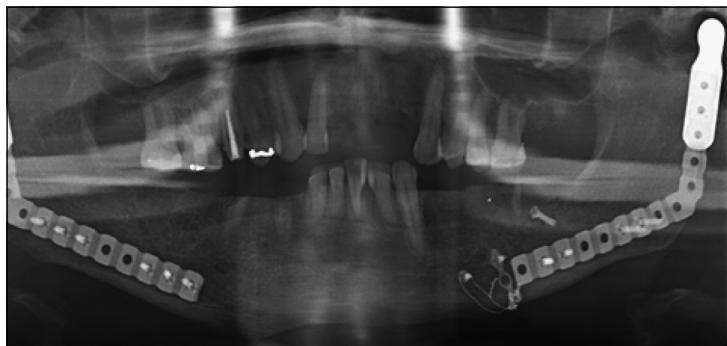
de stock a la fibula y, contorneando a la cavidad glenoidea un extremo del peroné libre conservando en lo posible el disco o realizando transferencia de tejidos como se hace en las anquilosis<sup>19</sup>. En los casos pediátricos se preserva el componente discal de la articulación, el cual se puede fijar al extremo cefálico del peroné; esto parece ser garantía para evitar la anquilosis, sin embargo, la fisioterapia activa es una de las claves para el éxito de la reconstrucción quirúrgica de la ATM en niños; la otra clave es el seguimiento ortopédico del crecimiento simétrico de la mandíbula mediante ortopedia maxilar (Figura 6).



**Figura 5.** Aspecto frontal y sagital de mixoma mandibular derecho en paciente pediátrico.



**Figura 6.** Reconstrucción post mandibulectomía incluyendo la ATM y post operatorio con seguimiento a 18 meses.



**Figura 7.** Reemplazo bilateral de cóndilos mandibulares en paciente con fibroanquilosis secundaria a fractura bicondílea no tratada.

## Fracturas

### Diagnóstico

Las indicaciones anatómicas absolutas para la reducción abierta de las fracturas de cóndilo fueron publicadas en 1983 por Zide y Kent<sup>20</sup>, e incluyen: desplazamiento en la fosa craneal media, fractura de la lámina timpánica, falta de oclusión mediante reducción cerrada u ortopédica, desplazamiento lateral extracapsular del cóndilo, cuerpos extraños articulares, pérdida de tejido entre los segmentos, bloqueo de la función mandibular, parálisis facial secundaria a la injuria inicial, contraindicación para fijación intermaxilar, heridas primarias abiertas y penetrantes de la ATM. Algunas de estas indicaciones se aplican a los niños y todas ellas son pertinentes en el paciente adulto en el cual la remodelación ósea está disminuida y es impredecible. En adultos mayores, tal vez el más típico ejemplo es la fractura bicondílea del desdentado total; aquí se trata de recuperar la dimensión vertical de la oclusión reduciendo al menos un lado y tratando al paciente con método ortopédico.

### Tratamiento

El tratamiento de elección en las fracturas de cóndilo en general, es ortopédico y la cirugía está indicada cuando no es posible obtener estructuras o aparatos oclusales suficientes para guiar la remodelación de la porción mandibular de la articulación. Un ejemplo típico es la fractura bilateral de cóndilos en un paciente desdentado total o con fórmula dentaria no congruente, donde no es posible realizar aparatos de reposición. Hay casos en que la fijación intermaxilar está contraindicada, como ciertos pacientes psiquiátricos (psicóticos, adicciones) o neurológicos (epilepsia, retardo mental). También estará indicada la reducción abierta en retardo del tratamiento maxilofacial debido a gravedad de otras lesiones craneales, espinales, torácicas o abdominales, en que el paciente ha consolidado total o par-

cialmente en una posición no fisiológica. El manejo actual del trauma panfacial muchas veces obliga a la reducción abierta de fracturas que generan pérdida de la dimensión vertical, las cuales si no se corrigen generan reducciones y reparaciones en posición defectuosa de la oclusión y, por ende, del tercio medio facial. En general, requieren reducción abierta todas aquellas fracturas en presencia de inestabilidad oclusal, ya sea por falta de dientes, prótesis o aparatos o por malformaciones dento oclusales previas como mordida abierta y retrognatia especialmente<sup>21</sup>. Las técnicas para abordar las fracturas condilares incluyen: post auricular (Bockenheimer, 1920), submandibular (Risdon, 1934), preauricular (Risdon, 1934)<sup>22</sup>, retromandibular (Hinds y Girotti, 1967)<sup>23</sup>, preauricular temporal (Al-Kayat y Bramley, 1978)<sup>24</sup>, intraoral (Winstanly, 1968)<sup>25</sup>. Mediante estos abordajes se pretende reducir los desplazamientos graves y realizar osteosíntesis, según el caso (Figura 7).

## Conclusión

El protocolo de Harvard para anquilosis en niños ofrece una manera segura de tratamiento para reconstruir morfológicamente la ATM. El seguimiento hasta el final del crecimiento es una necesidad en todos los casos, ya que se describe que el comportamiento del injerto condro-costal es impredecible en el tiempo.

Los casos de reabsorción condilar progresiva en clase II esquelética de pacientes mujeres jóvenes obliga al descarte de artritis reumatoide y disfunción ovárica. El tratamiento de elección es el avance bimaxilar contra horario que apunta a ofrecer estabilidad ortopédica y a evitar las fuerzas compresivas sobre los cóndilos.

El tratamiento de elección para la hiperplasia condilar es la condilectomía alta, con o sin cirugía ortognática en el mismo tiempo quirúrgico.

La reconstrucción inmediata de la mandíbula resecada por tumores mediante el colgajo libre de

Tabla 1. Resumen de pacientes

Caso	Edad	Sexo	Diagnóstico patología condílea	Tratamiento	Seguimiento (meses)	Resultado*
1	5	F	Anquilosis	Injerto condrocotal	7	a
2	20	F	Reabsorción condílea	Avance bimaxilar	2	a
3	18	F	Hiperplas. condílea	Condilectomía + ortodoncia	36	a
4	20	M	Hiperplas. condílea	Condilectomía + sagital rama	14	a
5	24	M	Hiperplas. condílea	Condilectomía + sagital rama	20	a
6	21	F	Hiperplas. condílea	Condilectomía + rinoplastía	24	b
7	20	F	Hiperplas. condílea	Condilectomía + ortodoncia	1	a
8	17	M	Fibroma osificante	Resección + injerto libre fibula	18	a
9	23	M	Ameloblastoma	Resección + injerto libre fibula	14	b
10	3	M	Mixoma	Resección + injerto libre fibula	18	a
11	27	M	Ameloblastoma	Resección + injerto libre fibula	48	a
12	72	F	Fractura bilateral	Reducción abierta + ortopedia	144	a
13	23	M	Fractura unilateral	Reducción abierta + osteosíntesis	24	a
14	36	F	Fractura panfacial	Reducción abierta + ortopedia	14	a
15	32	M	Anquilosis bilateral traumática	Reemplazo articular total	19	c

(\*) a: función completa sin secuelas. b: función completa con secuelas. c: función parcial.

peroné es el tratamiento de mejor resultado también desde el punto de vista de la reconstrucción de la ATM.

Las fracturas de cóndilo rara vez se tratan en forma abierta ya que es posible reducirlas con manejo ortopédico. Los casos indicados se deben reducir y fijar mediante osteosíntesis con placas y tornillos.

Una de las claves para el éxito de los tratamientos reconstructivos de la ATM es la integración de equipos interdisciplinarios entre diferentes especialidades médicas y odontológicas, desde el diagnóstico hasta el seguimiento de largo plazo (Tabla 1).

## Referencias

- Gilbert, Scott F. (2003). *Developmental biology* (7th ed.). Sunderland, Mass: Sinauer Associates. pp. page 435. ISBN 0-87893-258-5. Novacek MJ (1993). Hall BK, Hanken J. ed. *The Skull*. Chicago: University of Chicago Press. pp. pages 438-545. ISBN 0-226-31568-1. [Consultado el 26 de noviembre de 2011].
- Topazian R. Comparison of gap and interposition arthroplasty in the treatment of temporomandibular joint ankylosis. *J. Oral Surg.* 1966;24:405-9.
- Politis C, Fossion E, Bossuyt M. The use of costochondral grafts in arthroplasty of the temporomandibular joint. *J CranioMax.Fac Surg.* 1987;15:345-54.
- Cheung L, Lo J. The long-term effect of transport distraction in the management of temporomandibular joint ankylosis. *Plastic and Reconstructive Surgery* 2007;119:1003-9.
- Bulgannawar BA, Rai DB, Nair MA, Kalola R. Use of temporalis fascia as an interpositional arthroplasty in temporomandibular joint ankylosis.: analysis of 8 cases. *J Oral Maxillofac Surg.* 2011;69:1031-5.
- Kaban L, Bouchard C, Troulis M. A protocol for management of temporomandibular joint ankylosis in children. *J Oral Maxillofac Surg.* 2009;67:1966-78.
- Posnick J, Fantuzzo J. Idiopathic condylar resorption: current clinical perspectives. *J Oral Maxillofacial Surg.* 2007;65:1617-23.
- Mercuri L. A rationale for total alloplastic temporomandibular Joint reconstruction in the Management of idiopathic/progressive condylar resorption. *J Oral Maxillofac Surg.* 2007;65:1600-9.
- Brennan MT, Patronas NJ, Brahim JS. Bilateral condylar resorption in dermatomyositis: a case report. *Oral Surg Oral Med Oral Path Radiol Endod.* 1999;87:446.
- Wolford L, Cardenas L. Idiopathic condylar resorption: diagnosis, treatment protocol and outcomes. *Am J Orth Dentofacial Ortop.* 1999;116:667-77.
- Caples S. Surgical modifications of the upper airway for obstructive sleep apnea in adults: a systematic review and meta analysis. *Sleep* 2010;33:1396-407.
- Nitzan D, Katsnelson DW, Bermanis I, Brin I, Casap N. The clinical characteristics of condylar hyperplasia: experience with 61 patients. *J Oral Maxillofac.* 2008;66:312-8.

13. Saridin C, Raijmakers P, Tuinzing D, Becking A. Bone scintigraphy as a diagnostic method in unilateral hyperactivity of the mandibular condyles: a review and a meta-analysis of the literature. *Int J Oral Maxillofac Surg* 2011;40:11-7.
14. Wolford LM, Mehra P, Reiche-Fischel O, Morales-Ryan CA, García-Morales P. Efficacy of high condylectomy for management of condylar hyperplasia. *Am J Orthod Dentofacial Orthop*. 2002;121:136-51.
15. Villanueva-Alcojol L, Monje F, González-García R. Hyperplasia of the mandibular condyle: clinic, histopathologic and treatment considerations in a series of 36 patients. *J Oral Maxillofac Surg*. 2011;69:447-55.
16. Gorlin R. Tumores odontogénicos 11: 526-562; Kragh L. Tumores óseos de los maxilares 13:611-629. En Gorlin R, Goldman H, ed. *Thoma Patología Oral*. Barcelona; Salvat 1973.
17. Engroff S. Fibula free flap reconstruction of the condyle in disarticulation resections of the mandible: a case report and review of the technique. *Oral Surg Oral Med Oral Pathol Radiol Endod*. 2005;100:661-5.
18. Hidalgo D. Fibula free flap: a new method of mandible reconstruction. *Plast Reconstr Surg*. 1989;84:71-9.
19. Ebrahimi A, Ashford B. Advances in temporomandibular Joint reconstruction. *Curr Opin Otolaryngol Head Neck Surg*. 2010;18:255-60.
20. Zide M, Kent J. Indications for open reduction of mandibular condyle fractures. *J Oral Maxillofac Surg*. 1983;41:89-98.
21. Kent J, Neary J, Silvia C, Zide M. Open reduction of fractured mandibular condyles. *Oral and Maxillofac Clin North Am*. 1990;2:69-102.
22. Risdon F. Ankylosis of temporomandibular joint. *J. Am Dental Assoc*. 1934;21:1933-7.
23. Hinds E, Girotti W. Vertical subcondylar osteotomy: a reappraisal. *Oral Surg*. 1967;24:164-70.
24. Al-Kayat A, Bramley P. A modified preauricular approach to the temporomandibular joint and malar arch. *Brit J Oral Surg*. 1979-80;17:91-103.
25. Winstanley R. Subcondylar osteotomy of mandible in the intraoral approach. *Br J Oral Surg*. 1968;6:134-6.