



Tiña negra (*tinea nigra*): comunicación de un caso alóctono en Chile

Raúl Cabrera, Natalia Sabatini, Mauricio Urrutia y Rodrigo Sepúlveda

Clinica Alemana de Santiago.

Servicio de Dermatología (RC).
Laboratorio de Dermatología (MU,
RS).

Universidad del Desarrollo/
Clinica Alemana de Santiago.
Programa de Internado, Facultad de
Medicina (NS).

Recibido: 3 de julio de 2012

Aceptado: 26 de diciembre de
2012

Correspondencia a:

Raúl Cabrera M.
rcabrera@alemana.cl

Tinea Nigra: a allochthonous case report in Chile

Tinea nigra is a superficial mycosis caused by *Hortaea werneckii*. It is an infrequent asymptomatic infection that affects mainly human palms and soles, and it is mostly seen in tropical countries. It has not been reported in Chile yet. The clinical presentation is generally a single macule, not symptomatic, of brown color in palms and soles. We report a case of a Chilean woman that developed brown macules on both soles after travel to the United States and Central America. The diagnosis of Tinea nigra was confirmed by direct microscopic examination and mycological culture. She had a good response to treatment with oral itraconazol.

Key words: Tinea nigra, skin, *Hortaea werneckii*, dermatoscopy, Chile.

Palabras claves: Tiña negra, piel, *Hortaea werneckii*, dermatoscopia, Chile.

Introducción

La tiña negra (*tinea nigra*) es una micosis cutánea superficial causada por *Hortaea werneckii*, descrita por McGinnis y Schell en 1985¹, anteriormente llamada *Phaeoannellomyces werneckii* y *Exophiala werneckii*². La clasificación taxonómica actual de este hongo corresponde a: Reino: Fungi; Phylum: Ascomycota; Clase: Dothideomycetes; Orden: Dothideales y Género: *Hortaea*^{3,4}.

La micosis por *Hortaea werneckii* es poco frecuente, limitada a países tropicales o subtropicales. En algunos centros hospitalarios latinoamericanos representa 0,085% a 0,1% del total de micosis registradas^{5,6}. Se han comunicado casos aislados en países no endémicos tales como E.U.A.⁷, Japón⁸, Argentina⁹ y Uruguay¹⁰, principalmente en viajeros.

Típicamente se presenta como una mácula única, asintomática, color café o negra, en palmas y menos frecuentemente en plantas². La afectación bilateral es excepcional^{11,12}. El diagnóstico es clínico y se confirma mediante un examen micológico directo con hidróxido de potasio y cultivo micológico². La dermatoscopia ayuda en el diagnóstico y permite diferenciarla de otras lesiones pigmentadas¹³.

Se describe un caso diagnosticado en Chile y el método de diagnóstico utilizado.

Caso clínico

Mujer chilena de 42 años, sin antecedentes mórbidos de importancia, que después de haber realizado viajes cada dos meses y por muchos años a E.U.A y Centroamérica,

presentó tres máculas asintomáticas, color café en la planta de los pies.

Al examen físico se observaban tres manchas de 2 a 3 cm., color café claro, con pigmentación y forma irregular, bordes bien definidos, no descamativas y sin signos inflamatorios. Dos lesiones se ubicaban en la planta del pie derecho y una lesión en la planta del pie izquierdo (Figura 1).

La dermatoscopia mostró una lesión no melanocítica, compuesta por una tenue pigmentación café claro homogénea, con múltiples filamentos pequeños de tono café. En algunas zonas la pigmentación se fragmentaba, dejando espacios sin pigmento. La pigmentación se ubicaba principalmente en las crestas papilares (Figura 2).

Se solicitaron exámenes micológicos (examen microscópico directo y cultivo), para lo cual se extrajeron escamas córneas de las tres lesiones por raspado con bisturí estéril, previa limpieza de la zona con alcohol 70%.

Al examen micológico directo, se depositaron entre lámina y laminilla escamas de la muestra obtenida con una gota de Clorazol Black-E® (Chlorazol fungal stain, Delasco, Council Bluff, IA 51501). Se observaron abundantes hifas septadas ramificadas, tanto hialinas como dematiáceas (Figura 3).

Se cultivó en tres medios distintos: agar Sabouraud dextrosa modificado, agar Sabouraud con cicloheximida y agar Lactrimel, donde fueron inoculadas (en superficie y profundidad) escamas de las muestras obtenidas. Las placas se incubaron a 30°C en ambiente húmedo durante un mes. Al cabo de 10 días se observaron pequeñas colonias de aspecto cremoso, color pardo negruzco, que con los días se tornaron negras y brillantes. Después de 30 días de incubación, las colonias presentaban un color

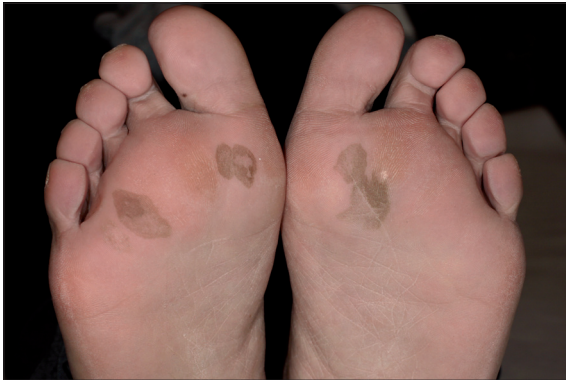
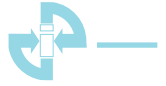
Figura 1. Fotografía clínica de ambas plantas. Se observan manchas de forma irregular, bordes definidos y coloración café, con tonos más oscuros en la periferia y zonas más claras al centro.



Figura 2. La dermatoscopia muestra múltiples hebras café claras coalescentes, formando una pseudo-red pigmentada. La pigmentación muestra un "patrón de dermatoglifos". (Dermatoscopia Hybrid, 10x).

negro grisáceo en anverso y reverso de la placa de agar Sabouraud, sin pigmento difusible. En su superficie presentaban pequeñas vellosidades aterciopeladas (Figura 4). Durante el transcurso de esta observación, desde una de estas colonias paralelamente se realizó un microcultivo (cultivo en lámina), donde se observaron hifas septadas dematiáceas y levaduras café de forma elíptica uni y bicelulares, con un septo bien diferenciado de color negro y conidiación anelídica visible. Los conidios inicialmente hialinos, luego se tornaron verde oliva o café. Con los hallazgos macroscópicos y microscópicos obtenidos se identificó la presencia de *Hortaea werneckii*. Además, sobre algunas colonias se realizaron pruebas fisiológicas de crecimiento con la finalidad de diferenciar la especie. Se demostró tolerancia en medios con NaCl 10%, asimilación de lactosa, nitrato y nitrito e inhibición de crecimiento a 37°C.

La paciente fue tratada con itraconazol 100 mg al día, vía oral, durante cuatro semanas, con remisión completa de la lesión al terminar el tratamiento.

Discusión

La tiña negra es una infección poco prevalente que ha sido más frecuentemente reportada en Centroamérica, Sudamérica, Asia, y África¹⁴. En Sudamérica se han comunicado varios casos en Brasil¹⁵⁻¹⁸, además de Argentina⁹, Uruguay¹⁰, Venezuela⁶ y Perú¹⁹; sin embargo, no había sido reportada en nuestro país. En Centroamérica, hay casos publicados en México⁵, Panamá²⁰ y Costa Rica²¹. La mayoría de los casos encontrados fuera de áreas endémicas han sido resultado de viajes frecuentes o inmigración⁸.

Hortaea werneckii es una especie halofílica, que tiene la capacidad de sobrevivir a altas concentraciones de sal (NaCl 3-30%), por esta razón los casos encontrados han sido en su mayoría en áreas costeras⁵.

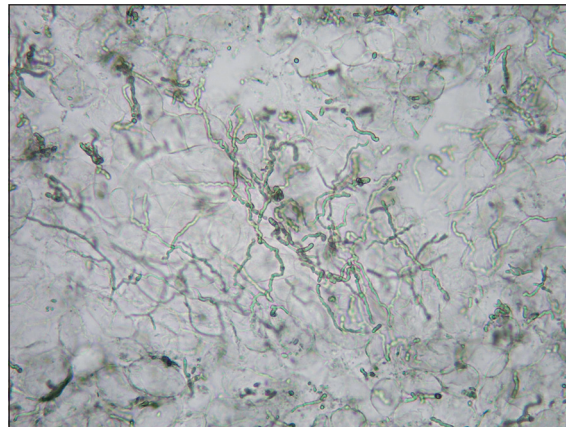


Figura 3. Examen micológico directo. Se observan abundantes hifas septadas ramificadas, tanto hialinas como dematiáceas. La pigmentación de las hifas permite distinguir la tiña negra de otros tipos de dermatofitosis.



Figura 4. Cultivo. Colonias color negro grisáceo que en su superficie presentan pequeñas vellosidades aterciopeladas.

Se presenta como una infección asintomática, que compromete con mayor frecuencia palmas y plantas, pero también puede encontrarse en zonas cervicales y torácicas²². Es más común que sea una lesión única, unilateral, pero pueden presentarse también en ambas extremidades⁸. La presentación bilateral, como nuestro caso, es muy infrecuente, existiendo seis casos publicados en palmas^{12,16,18} y sólo dos casos en la región plantar^{11,16}.



Las lesiones se presentan como máculas o manchas de color negro a café de bordes bien definidos, que crecen lentamente en semanas o meses, de forma centrifuga. Se diferencia de la mayoría de las micosis superficiales en que ésta no es descamativa ni produce prurito^{14,22}.

Las lesiones son muy características pero pueden ser mal diagnosticadas como lesiones pigmentadas, y catalogadas como nevus o melanoma maligno, pigmentación post-inflamatoria, erupciones secundarias a fármacos o lesiones químicas como impregnación por uso de nitrato de plata⁷. Algunos autores postulan que un buen examen clínico complementado con un procedimiento no invasor como la dermatoscopia, es más costo-efectivo y puede entregar un diagnóstico tan preciso como el de un procedimiento invasor, para permitir así un tratamiento adecuado¹³.

La apariencia dermatoscópica de la tiña negra es bastante característica, permite sospechar el diagnóstico y diferenciarlo de lesiones pigmentadas. La dermatoscopia muestra espículas pigmentadas, caracterizadas por cadenas finas color café claro que forman una mancha reticulada, usualmente de color café uniforme. Se diferencia de las verdaderas lesiones melanocíticas en que no posee una red pigmentada dermatoscópica. La observación al examen micológico directo y el cultivo característico confirman el diagnóstico definitivo.

El examen micológico directo de una muestra de la lesión, entrega información rápida sobre la presencia de pequeñas hifas delgadas, tortuosas, color café claro que a veces pueden verse más oscuras. La pigmentación de las hifas permite distinguir la tiña negra de otros tipos de dermatofitosis⁵. Si este examen resulta negativo, deben considerarse otras lesiones pigmentarias dentro del diagnóstico diferencial²³.

Las colonias de *Hortaea werneckii* crecen en un medio estándar (agar Sabouraud dextrosa) en 5 a 8 días. Inicialmente son negras con una apariencia cremosa y luego se tornan filamentosas. Esta transición morfológica es bastante característica. Las conidias aparecen como células levaduriformes pigmentadas con un *septum* central oscuro, y luego la pared exterior se adelgaza y pigmen-

tosamente. Las conidias finalmente germinan con hifas, resultando en colonias de levaduras que gradualmente evolucionan a filamentos para completar el ciclo⁵.

Respecto del tratamiento, los antifúngicos tópicos son la terapia de elección^{5,8,19,22,24}. Se han comunicado casos que respondieron satisfactoriamente a terbinafina²⁵, bifonazol⁸, ketoconazol²⁶, ciclopirox²⁷ y miconazol²⁸. Se recomiendan dos a cuatro semanas de tratamiento tópico para obtener una remisión completa^{5,7,13}. Otra alternativa es el uso de queratolíticos tópicos como urea, ácido salicílico, pomada de Whitfield (ácido salicílico 3%, ácido benzoico 2-6%, en base apropiada como parafina blanca suave) y tretinoína, que reducen la pigmentación¹³. Incluso algunos casos se han resuelto con el solo uso de queratolíticos, aplicándolos una a dos veces al día, con un promedio de 15 días⁵.

Gupta y cols. comunicaron un caso en el cual se utilizó itraconazol oral 200 mg al día, durante tres semanas, logrando una mejoría total del cuadro²⁹. Cabe destacar que en este caso, el organismo aislado fue sometido a ensayos de susceptibilidad *in vitro*, en que se demostró resistencia a fluconazol y sensibilidad a itraconazol, por esta razón se prefirió este último tratamiento²⁹. En nuestro caso clínico se utilizó itraconazol vía oral 100 mg al día, durante 4 semanas, obteniendo una remisión completa de la tiña.

Resumen

La tiña negra (*tinea nigra*) es una micosis cutánea causada por *Hortaea werneckii*. Es poco frecuente, limitada a países tropicales o subtropicales. Hasta la presente publicación, esta micosis no había sido comunicada en Chile. La presentación clínica es generalmente una mácula única, asintomática, color café en palmas y plantas. Se presenta el caso de una mujer chilena, que después de varios viajes a E.U.A y Centroamérica, presentó manchas color café en ambas plantas. Se confirmó el diagnóstico de tiña negra con un examen microscópico directo y cultivo micológico. La paciente presentó una buena respuesta clínica luego del tratamiento con itraconazol por vía oral.

Referencias bibliográficas

- 1.- McGinnis M R, Schell W A, Carson J. Phaeoannellomyces and the Phaeococcomycetaceae, new dematiaceous blastomycete taxa. *Sabouraudia* 1985; 23: 179-88.
- 2.- Verma S, Hefferman M. Superficial Fungal Infection En: Freedberg IM, Eisen AZ, Wolff K, et al. (eds.) *Fitzpatrick's Dermatology in General Medicine* 7th ed. New York. McGraw Hill 2008. p. 1807-21.
- 3.- de Hoog G S, Guarro J, Gené J, Figueras M J. Classification. En: de Hoog GS, Guarro J, Gené J, Figueras M J. *Atlas of Clinical Fungi*. 2nd ed. Centraalbureau voor Schimmelcultures, Utrecht, The Netherlands, 2000. p.12-20.
- 4.- NCBI. Taxonomy Browser: *Hortaea werneckii*. Disponible en: <http://www.ncbi.nlm.nih.gov/Taxonomy/Browser/wwwtax.cgi?mode=Undefined&id=91943&lvl=3&lin=s&keep=1&srchmode=1&unlock>. Accedido: 24 diciembre de 2012.
- 5.- Bonifaz A, Badali H, de Hoog G S, Cruz M, Araza J, Cruz M A, et al. Tinea nigra by *Hortaea werneckii*, a case report of 22 cases from Mexico. *Stud Mycol* 2008; 61: 77-82.
- 6.- Pérez C, Colella M T, Olaizola C, Hartung de Capriles C, Magaldi S, Mata-Essayag S. Tinea nigra: a report of twelve cases in Venezuela. *Mycopathologia* 2005; 160: 235-8.
- 7.- Rezusta A, Gilaberte Y, Betran A, Gene J, Querol I, Arias M, et al. Tinea nigra: a rare imported infection. *J Eur Acad Dermatol Venereol* 2010; 24: 89-91.



- 8.- Uezato H, Gushi M, Hagiwara K, Kayo S, Hosokawa A, Nonaka S. A case of tinea nigra palmaris in Okinawa, Japan. *J Dermatol* 2006; 33: 23-9.
- 9.- Maldonado I, Fernández L, Leitner R, Vitale R G. *Tinea nigra palmaris*: presentación de un caso clínico en la República Argentina. *Rev Argent Microbiol* 2007; 39: 218-20.
- 10.- Conti-Díaz I A, Burgoa F, Civila E, Bonasse J, Miller A. Tinea nigra. First clinical case in Uruguay. *Mycopathologia* 1984; 87: 81-3.
- 11.- Tseng S S, Whittier S, Miller S R, Zalar G L. Bilateral tinea nigra plantaris and tinea nigra plantaris mimicking melanoma. *Cutis* 1999; 64: 265-8.
- 12.- Larangeira H, Dallazem R, Sundin L, Ávila da Silva S. Bilateral tinea nigra in a temperate climate. *Dermatol Online J* 2007; 13: 3.
- 13.- Piliouras P, Allison S, Rosendahl C, Buettner P, Weedon D. Dermoscopy improves diagnosis of tinea nigra: a study of 50 cases. *Australas J Dermatol* 2011; 52: 191-4.
- 14.- Hughes J R, Moore M K, Pembroke A C. Tinea nigra palmaris. *Clin Exp Dermatol* 1993; 18: 481-2.
- 15.- Dinato S L M, Almeida J R P, Romiti N, Camargo F A A. Tinea nigra in the city of Santos: five case reports. *An Bras Dermatol* 2002; 77: 721-6.
- 16.- Giraldo S, Abbage K T, Marinoni L P, Oliveira V C, Bertogna J. Tinea nigra: relato de seis casos no Estado do Paraná. *An Bras Dermatol* 2003; 78: 593-600.
- 17.- Diniz L M. Estudo de nove casos de tinha negra observados na Grande Vitória (Espírito Santo, Brasil) durante período de cinco anos. *An Bras Dermatol* 2004; 79: 305-10.
- 18.- Severo L C, Bassanesi M C, Londero A T. Tinea nigra: report of four cases observed in Rio Grande do Sul (Brazil) and a review of Brazilian literature. *Mycopathologia* 1994; 126: 157-62.
- 19.- Bernuy J, Bravo F. Hallazgos dermatoscópicos de tinea nigra: reporte de un caso. *Folia Dermatol* 2004; 15: 23-5.
- 20.- Walsh E M. Tinea nigra in Panama. *Arch Derm Syphilol* 1948; 57: 732.
- 21.- Marín-Rojas R. First cases of tinea nigra palmaris in Costa Rica. (Original report of cases). *Rev Latinoam Microbiol* 1972; 14: 25-27.
- 22.- Charles A J. Superficial cutaneous fungal infections in tropical countries. *Dermatol Ther* 2009; 22: 550-9.
- 23.- Pegas J R, Criado P R, Lucena S K, de Oliveira M A. Tinea nigra: report of two cases in infants. *Pediatr Dermatol* 2003; 20: 315-7.
- 24.- Rossetto A L, Cruz R C. Tinea nigra in geographical forms of "heart" and "parrot beak". *An Bras Dermatol* 2011; 86: 389-90.
- 25.- Shannon P L, Ramos-Caro F A, Cosgrove B F, Flowers F P. Treatment of tinea nigra with terbinafine. *Cutis* 1999; 64:199-201.
- 26.- Burke W A. Tinea nigra: treatment with topical ketoconazole. *Cutis* 1993; 52: 209-11.
- 27.- Rosen T, Lingappan A. Rapid treatment of tinea nigra palmaris with ciclopirox olamine gel 0.77%. *Skinmed* 2006; 5: 201-3.
- 28.- Marks J G Jr, King R D, Davis B M. Treatment of tinea nigra palmaris with miconazole. *Arch Dermatol* 1980; 116: 321-2.
- 29.- Gupta G, Burden A D, Shankland G S, Fallowfield M E, Richardson M D. Tinea nigra secondary to *Exophiala werneckii* responding to itraconazole. *Br J Dermatol* 1997; 137: 483-4.