

Mielopatía cervical degenerativa: una patología cada vez más frecuente y que requiere diagnóstico y manejo precoz

RATKO YURAC^{1,2}, JOSÉ MANUEL MATAMALA^{3,4,5,6},
JUAN JOSÉ ZAMORANO^{1,2}, JAMES S. HARROP^{7,8},
BENJAMIN M. DAVIES⁹, ARIA NOURI¹⁰,
MICHAEL G. FEHLINGS^{11,12}

Degenerative cervical myelopathy

Degenerative cervical myelopathy (DCM) is the most common cause of spinal cord dysfunction in adults. Its prevalence is increasing as a result of population aging. The diagnosis of DCM is often delayed or overlooked, resulting in secondary neurologic morbidity. The natural course of DCM typically presents as a gradual neurological deterioration, with symptoms ranging from muscle weakness to complete paralysis, with variable degrees of sensory deficits and sphincter dysfunction. Magnetic resonance imaging (MRI) and electrophysiological studies allow the assessment of spinal cord function and its structural damage to determine treatment and clinical outcomes. All patients with signs and symptoms consistent with DCM should be referred to a spine surgeon for assessment and tailored treatment. Those patients with mild DCM can be managed non-operatively but require close monitoring and education about potentially alarming signs and symptoms. Surgery is not currently recommended for asymptomatic patients with evidence of spinal cord compression or cervical spinal stenosis on MRI, but they require a structured follow-up. Patients with moderate or severe DCM require surgical decompression to avoid further progression. The objective of this review is to raise awareness of degenerative cervical myelopathy and its increasing prevalence as well as to aid non-surgical healthcare workers for a timely diagnosis and management of this disabling condition.

(Rev Med Chile 2022; 150: 339-352)

Key words: Radiculopathy; Spinal Cord Compression; Spinal Cord Diseases.

¹Unidad de Columna, Departamento de Ortopedia y Traumatología, Clínica Alemana de Santiago. Santiago, Chile.

²Departamento de Ortopedia y Traumatología, Universidad del Desarrollo (UDD). Santiago, Chile.

³Laboratorio de Neurología y Neurofisiología Traslacional, Facultad de Medicina, Universidad de Chile. Santiago, Chile.

⁴Departamento de Ciencias Neurológicas Oriente y Departamento de Neurociencia, Facultad de Medicina, Universidad de Chile. Santiago, Chile.

⁵Instituto de Neurociencia Biomédica (BNI), Facultad de Medicina, Universidad de Chile. Santiago, Chile.

⁶Departamento de Neurología y Psiquiatría, Clínica Alemana de Santiago. Santiago, Chile.

⁷Departments of Neurological and Orthopedic Surgery, Thomas Jefferson University. Philadelphia, USA.

⁸Neurosurgery, Delaware Valley Regional Spinal Cord Injury Center, Thomas Jefferson University, Philadelphia. Pennsylvania, USA.

⁹Department of Clinical Neurosurgery, University of Cambridge. Cambridge, UK.

¹⁰Division of Neurosurgery, Geneva University Hospitals. 1205 Geneva, Switzerland.

¹¹Spinal Cord Injury Clinical Research Unit, Krembil Neuroscience Centre, University Health Network, Toronto. Ontario, Canada.

¹²Division of Neurosurgery, Department of Surgery, University of Toronto, Toronto Western Hospital, Toronto. Ontario, Canada.

Trabajo no recibió financiamiento.

Los autores declaran no tener conflictos de interés.

Recibido el 6 de junio de 2021, aceptado el 25 de octubre de 2021.

Correspondence:

Dr. Ratko Yurac (MD).

Spine Unit, Department of Orthopedics, Clínica Alemana de Santiago.

Vitacura 5951, Vitacura, Santiago, Chile. ryurac@gmail.com

La lesión de la médula espinal (LME) es una condición devastadora que determina una considerable morbilidad neurológica y un deterioro significativo en la calidad de vida¹. Más allá de esto, existen consecuencias sociales, emocionales y económicas para los pacientes, sus familias y la sociedad en general². Los costos asociados a una LME traumática en Canadá se esti-

man en \$ 2 mil millones³, pero a nivel nacional no existe esta información. La LME es generalmente asociada a un evento traumático, como un accidente de tránsito o caída de altura, siendo esto más frecuentes en hombres jóvenes⁴. Sin embargo, en la actualidad debemos reconocer que la principal causa de LME a nivel mundial es la mielopatía cervical degenerativa (MCD)^{5,6}.

La MCD es un término genérico que engloba una variedad de patologías degenerativas caracterizadas por compresión de la medula espinal (ME) a nivel de la columna cervical que resulta en una lesión neural progresiva. Existe una estrecha relación con el envejecimiento poblacional, particularmente en pacientes sobre los 65 años. La degeneración discal y facetaria progresiva de la columna cervical provocan un estrechamiento del canal raquídeo, produciendo compresión crónica de la ME y la subsecuente discapacidad neurológica (Figura 1)⁷. La MCD es la causa más común de deterioro no traumático de la ME en adultos en todo el mundo^{5,8}. El manejo de la MCD ha avanzado en la última década y se espera que un enfoque estructurado en la atención de estos pacientes mejore los resultados terapéuticos^{9,10}.

La prevalencia estimada de MCD en Norteamérica es de 1.120 por 1 millón de personas, con una incidencia de hospitalizaciones de 4 por 100.000 personas-año¹¹. Sin embargo, se cree que su prevalencia real es mayor, debido a su definición no uniforme y a la falta de estudios poblacionales¹².

En nuestro país no contamos aún con estadísticas locales, pero por el envejecimiento poblacional deberíamos homologarnos a países del hemisferio norte. La presentación del paciente puede variar ampliamente, con síntomas que van desde una disfunción leve, como adormecimiento o pérdida de destreza motora, hasta una disfunción grave, como tetraparesia y disfunción esfinteriana, como hallazgos tardíos^{5,13,14,15,16}. Es importante señalar que las parestesias en las extremidades son a menudo el primer signo, y debido a que éstas pueden ser leves, frecuentemente no son reportadas por pacientes y médicos derivadores.

Los estudios han demostrado que el diagnóstico precoz y el tratamiento quirúrgico podrían mejorar los resultados generales y neurológicos¹⁷, evitando la progresión del deterioro⁷. La importancia del diagnóstico precoz adquiere aún más relevancia al considerar que los médicos de atención primaria y los especialistas médicos no quirúrgicos son habitualmente el primer punto de contacto de estos pacientes, lo cual se incrementará con el envejecimiento poblacional^{13,17}.

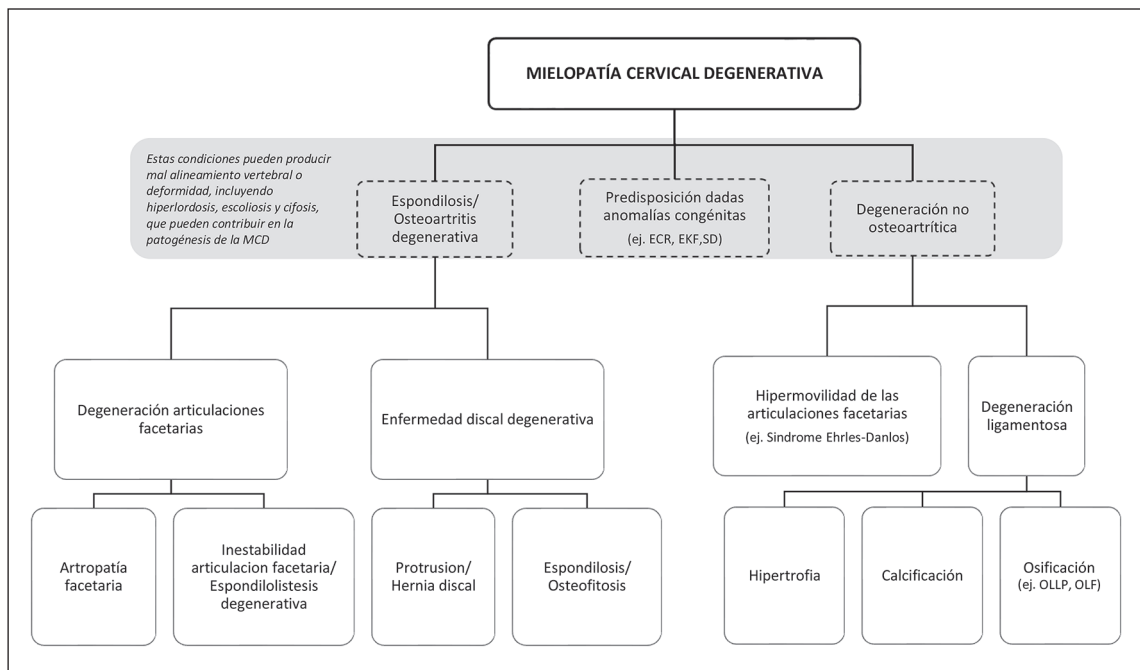


Figura 1. Condiciones que determinan el desarrollo de la mielopatía cervical degenerativa. MCD: Mielopatía cervical degenerativa, ECC: estenosis cervical congénita, SKF: síndrome de Klippel Feil, SD: síndrome de Down, OLLP: osificación del ligamento longitudinal posterior, OLA: osificación del ligamento amarillo. Reproducido con permiso de Aria Nouri, Lindsay Tetreault, Anoushka Singh, Spyridon Karadimas, Michael Fehlings⁸.

Dada la variabilidad de su presentación clínica, la MCD puede ser muy difícil de diagnosticar, con retrasos reportados de hasta 2 años antes de un diagnóstico definitivo¹⁷. Behrbalk y colaboradores identificaron que la principal causa de retraso en el diagnóstico fue la falta de conocimiento en la atención primaria¹⁷.

Nuestra experiencia en la formación médica general e incluso en la de especialidades que debieran manejar esta patología, ha sido que no existe el conocimiento adecuado. Por lo tanto, pensamos que existe una importante oportunidad de mejorar los resultados del tratamiento de esta condición potencialmente devastadora.

El objetivo de esta revisión es dar a conocer la MCD, actualizar conceptos y poder así ayudar a los médicos a identificar, diagnosticar y gestionar la MCD de forma más eficaz y eficiente.

Material y Métodos

Se realizó una búsqueda en PubMed de los artículos publicados entre enero del 2010 y diciembre del 2020. Utilizando los términos MeSH (*Medical Subject Headings*) “*Cervical AND myelopathy*”, se encontraron 8.914 artículos: 932 revisiones, 190 revisiones sistemáticas, 230 metaanálisis y 118 estudios clínicos randomizados. Al agregar a la búsqueda “*AND medicine*” estos disminuyeron a 3.426 artículos: 55 estudios clínicos randomizados, 74 revisiones sistemáticas, 328 revisiones y 42 metaanálisis. Al utilizar “*AND neurology*” solo se encontraron 986 artículos: 10 estudios clínicos randomizados, 14 revisiones sistemáticas, 85 revisiones y 5 metaanálisis. Utilizando “*AND physiatric*” se identificaron 328 artículos totales: 18 estudios clínicos randomizados, 6 revisiones sistemáticas, 34 revisiones y ningún metaanálisis. Llama la atención que al buscar esta patología con “*AND family medicine*” solo se obtuvieron 81 artículos: 1 estudio randomizado, 3 revisiones sistemáticas y 13 revisiones. Consideramos que las publicaciones y el conocimiento en el ámbito médico en especialidades no quirúrgicas o afines a la MCD es baja.

Fisiopatología de la MCD

Cambios degenerativos de los componentes de la columna vertebral se producen como parte del envejecimiento (Figura 2)^{5,18}. La patogenia de

la enfermedad puede dividirse en 3 componentes o factores principales: estático, dinámico e histopatológico.

1. Factores estáticos

Son elementos estructurales de la columna vertebral que causan el estrechamiento del canal raquídeo. La cascada degenerativa de la MCD habitualmente comienza con el deterioro del disco intervertebral^{13,19,20}, el que progresivamente colapsa y protruye hacia el canal raquídeo, reduciendo así su calibre. La disminución de la altura del disco determina que la columna se acorte y presente una biomecánica anormal^{5,13,15,21}. El ligamento amarillo también puede causar compresión medular posterior por engrosamiento y proliferación. La osificación del ligamento longitudinal posterior puede conducir a MCD por compresión directa del cordón medular por anterior^{13,19,20}. Todas estas alteraciones causan rigidez de las estructuras cervicales afectadas. Para compensar la disminución del movimiento en los niveles afectados, regiones adyacentes de la columna vertebral se vuelven hipermóviles^{22,23}.

2. Factores dinámicos

La repetición anormal del movimiento de la columna cervical durante la flexión y extensión causa irritación y compresión de la ME. La flexión puede comprimir la ME por anterior contra osteofitos y discos intervertebrales^{13,19,20,22,23}. La hiperextensión puede provocar un estrechamiento del cordón medular entre los márgenes posteriores del cuerpo vertebral por anterior y el ligamento amarillo hipertrofiado por posterior^{13,19,20,22,23}.

3. Factores histopatológicos

La compresión mecánica del cordón medular conduce a cambios vasculares que provocan isquemia e inflamación¹⁹. La compresión crónica de la ME puede provocar pérdida de células, degeneración de las columnas posteriores, células del asta anterior y daño endotelial resultante en una disfunción de la barrera hematoencefálica de la ME comprometida, determinando deterioro funcional progresivo^{13,19,22,24}.

Signos y Síntomas

El síndrome clínico que se observa en la MCD se describe habitualmente como una combinación de síntomas radicales y medulares que se

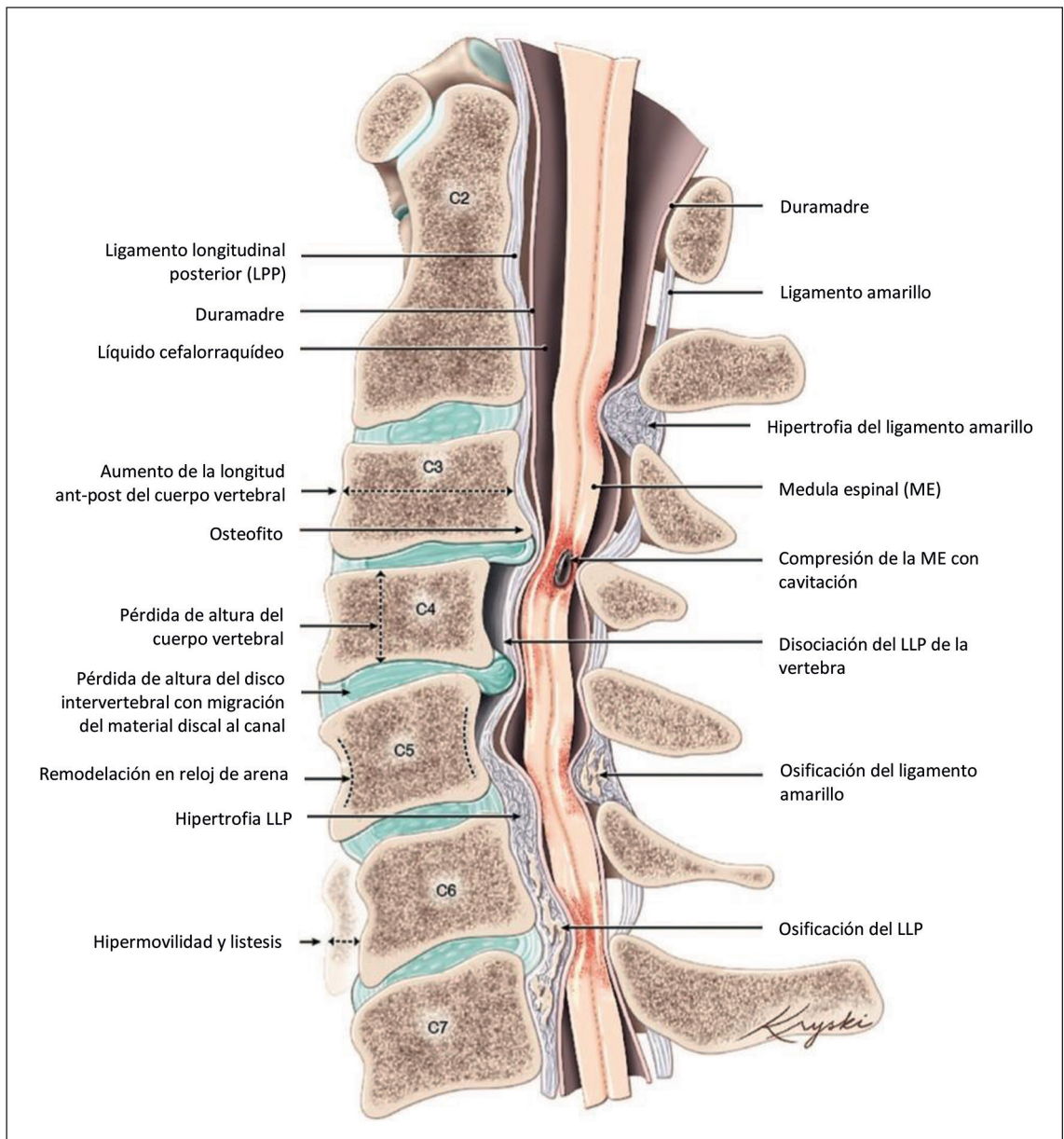


Figura 2. Imagen que evidencia los cambios patológicos de la columna cervical y alteraciones en medula espinal en MCD. Reproducido del original, cortesía de Diana Kryski, Kryski Biomedica (<https://www.kryski.com>).

sistematizan en los siguientes elementos clínicos (i) dolor y rigidez cervical asociado o no a dolor braquial el cual puede ser de tipo radicular o sordo, bilateral asimétrico o unilateral; (ii) parestesias y adormecimiento en las manos, la cual puede estar asociada a grados variables de torpeza motora distal y (iii) debilidad espástica en las extremidades

inferiores con signo de Babinski, inestabilidad de la marcha y signo de Romberg. Los síntomas sensitivos en las manos tienden a ser una de las primeras manifestaciones, sin embargo, cada uno de los elementos mencionados pueden presentarse por separado y combinarse de distinta forma. El más común de ellos es la cervicobraquialgia, el

cual puede presentarse como un dolor de carácter radicular (“eléctrico”) e irradiarse al codo, muñeca y dedos de la mano o de carácter sordo persistente y afectar el antebrazo o muñeca, y acompañarse en ocasiones de sensación quemante. El dolor puede exacerbarse con maniobras como tos, valsalva, extensión y lateralización del cuello o flexión de éste, lo cual puede generar sensación de corriente eléctrica que desciende por toda la columna, síntoma conocido como “Lhermitte”. Es muy importante examinar la columna cervical (realizar movimientos en todos los planos para determinar si hay reproducción de síntomas) en cualquier paciente que se presente con dolor radicular o síntomas mielopáticos. Al examen neurológico el paciente presenta evidencia de disfunción de motoneurona inferior (en extremidades superiores) y de motoneurona superior (en extremidades superiores e inferiores), asociado a grados variables de déficits sensitivos. En las extremidades superiores uno puede encontrar déficit sensitivo de distribución dermatómica o no-dermatómica asociado a hipo o arreflexia bicipital y/o estilorrádial, combinada con hiperrreflexia del reflejo tricipital, cubito-pronador y de los flexores de los dedos (signo de Hoffmann). También puede haber atrofia segmentaria de los músculos de las raíces afectadas, comprometiendo preferentemente músculos del

antebrazo y mano. En las extremidades inferiores se documenta un síndrome de motoneurona superior (debilidad, espasticidad, hiperrreflexia, clonus y signo de Babinski), el cual puede ser asimétrico, asociado a grados variables de alteración sensitiva de predominio postural (con signo de Romberg), y en etapas más avanzadas disfunción esfinteriana (Tabla 1).

Dado que la MCD se presenta habitualmente como adormecimiento y parestesias en una o más extremidades, en la atención médica primaria y de diferentes especialidades deben tener un alto grado de sospecha al enfrentar pacientes que presentan parestesias (p. ej., si el paciente informa síntomas en una mano, preguntar dirigidamente por síntomas en otras extremidades y otros signos y síntomas asociados). El paciente podría quejarse de “torpeza”, dificultad para abotonarse o deterioro en su caligrafía. En los pacientes que se presentan con dolor de cuello (cervicalgia) o de extremidad superior (braquialgia), con molestias sensoriales (parestesias) o molestias motoras (debilidad, torpeza) en las extremidades (brazos, piernas o ambos) y marcha inestable, la MCD debe considerarse como parte del diagnóstico diferencial. Los estudios demuestran que el dolor radicular de las extremidades superiores es el síntoma más frecuente en los pacientes con MCD (86% de los

Tabla 1. Signos y test clínicos en MCD

Signos y test clínicos	Descripción
Clonus	Serie de contracciones involuntarias y rítmicas, que se producen en un grupo muscular cuando se realiza una extensión brusca y pasiva de los tendones en forma sostenida. Signo de disfunción de motoneurona superior
Espasticidad	Tipo de hipertonia caracterizada por un aumento del tono muscular en la fase inicial del movimiento pasivo de una extremidad seguida de una ausencia de dicha resistencia en la fase final del movimiento. Signo de disfunción de motoneurona superior
Signo de Babinski	La prueba del reflejo plantar se obtiene acariciando la planta lateral del pie desde el talón a distal y moviéndose medialmente en dirección a la base del primer orjejo; la extensión del orjejo mayor del pie y abanicar el resto es considerado un hallazgo anormal (signo de Babinski positivo); un hallazgo normal es la flexión de todos los dedos de los pies (signo de Babinski negativo). Signo de disfunción de motoneurona superior
Signo de escape de dedo	Abducción de la flexión de los dedos cubitales al extender la mano, los dedos cerrados
Signo de Hoffmann	Flexión del dedo pulgar o índice al chasquear la uña del dedo medio o anular. Signo de disfunción de motoneurona superior
Signo de spurling	La extensión del cuello, lateralización y flexión con compresión axial reproduce síntomas en las extremidades

MCD-Mielopatía cervical degenerativa. Datos de Oliveira Vilaça et al¹³, Baron y Young¹⁶ y Glaser²⁵.

pacientes) y la cervicalgia esta presente solo en 60% de los pacientes¹⁷. La MCD se presenta a menudo como un deterioro lento y gradual. Pueden ocurrir problemas intestinales y de vejiga, pero éstas son infrecuentes y habitualmente sugieren lesión grave de la ME (Tabla 1)^{13,17,23,25,26}.

El diagnóstico de MCD es un desafío, especialmente en los casos leves, ya que los signos y síntomas pueden ser transitorios y menos evidentes. La resonancia magnética (RM) debe solicitarse en aquellos pacientes con sospecha de MCD. Pacientes con signos y síntomas neurológicos considerables deben ser referidos inmediatamente para RM y evaluación por un cirujano de columna ortopédico o neuro-quirúrgico, neurólogo especialista o enviado al servicio de urgencias.

Diagnóstico de la MCD

El diagnóstico de MCD está determinado por uno o más síntomas y signos clínicos de disfunción de la ME cervical, asociado a la presencia de compresión de la ME en la RM¹² (Tabla 2).

La RM es la principal herramienta diagnóstica, pues permite visualizar la ME y las raíces nervio-

sas. Las secuencias imagenológicas ponderadas en T2 tienen el mayor contraste. Debe evaluarse el cambio de señal en ME (focos de hipointensidad medular en secuencias T1 e hiperintensidad en secuencias T2 se asocian a mayor severidad de la MCD)²⁷; la compresión podría estar reflejada por cualquier deformación de la ME y debe ser correlacionada con la clínica. Cabe señalar que la compresión de la ME también puede ser un hallazgo incidental en pacientes asintomáticos; con una incidencia reportada entre 8% a 57%¹². La tomografía computarizada y las radiografías no visualizan la ME y por lo tanto, no son precisas para el diagnóstico de MCD; sin embargo, pueden proporcionar información sobre cambios dinámicos, calidad ósea y alineación vertebral que pueden ser útiles para guiar la resolución quirúrgica¹². La electromiografía rara vez agrega al diagnóstico de MCD; sin embargo, tiene valor en diagnosticar la presencia de radiculopatía cervical co-existente y la exclusión de otros trastornos neuromusculares como neuropatías periféricas, plexopatía braquial y esclerosis lateral amiotrófica que pueden imitar a la MCD²⁸. Los potenciales evocados somatosen-

Tabla 2. Enfoque clínico de MCD

Considere el siguiente enfoque cuando un paciente se presenta con síntomas sensoriales o motores en las extremidades superiores, con o sin marcha inestable o dolor de cuello

Preguntas en historia clínica*

- Otros síntomas en las extremidades (adormecimiento, parestesia, dolor y disfunción sensorial o motora en brazos y piernas)
- Disfunción del intestino y la vejiga (puede ser un hallazgo tardío)
- Parestesia en silla de montar (puede ser un hallazgo tardío)
- Alteraciones de la marcha

El examen físico debe incluir

- Nervios craneales
- Rangos movilidad cervical (RMC)
- Evaluación a la pérdida de RMC y reproducción de síntomas con pruebas o movimientos de la columna cervical (es decir, si la extensión cervical reproduce los síntomas en las extremidades)
- Pruebas de rangos de movilidad de las extremidades superiores
- Miotomas y dermatomas (considere las extremidades inferiores, miotomas y dermatomas sacros si los síntomas están presentes)
- Prueba de Spurling, reflejos osteotendíneos, tono, espasticidad, clonus, signo de Babinski y signo de Hoffmann (Tabla 1)
- Marcha, marcha en tándem
- Examen rectal digital (si los síntomas requieren evaluación del tono)

*En pacientes que presentan compromiso neurológico bilateral de extremidades superiores: Los síntomas deben ser cuestionados y examinados en busca de un enfoque más central, considerando causas como MCD (p. ej., MCD a menudo se ha diagnosticado erróneamente como síndrome del túnel carpiano bilateral).

soriales (que evalúan el cordón posterior) y motores (que evalúan la vía corticoespinal) podrían contribuir al diagnóstico, ya que proporciona una evaluación funcional de la ME. Estas técnicas electrofisiológicas pueden detectar disfunción de la ME en pacientes asintomáticos, definiendo qué pacientes deben ser monitorizados rutinaria y activamente^{16,28}. Adicionalmente estas técnicas se utilizan de rutina en la monitorización neurofisiológica intraoperatoria de paciente sometidos a cirugías de descompresión cervical²⁹.

Diagnóstico diferencial

La amplia variabilidad clínica en su presentación y el desconocimiento de su historia natural pueden hacer que el diagnóstico de la MCD sea clínicamente desafiante. Por otro lado, existen trastornos neurológicos que se pueden presentar en forma similar (Tabla 3)^{13,14,28,30}. El síndrome del túnel del carpo es uno de los diagnósticos erróneos más comunes. Se debe prestar mucha atención para realizar un diagnóstico adecuado, basado en la presentación clínica y signos clínicos, especialmente si hay síntomas bilaterales^{31,32}.

Manejo de la MCD

Los pacientes con MCD pueden categorizarse en 3 grupos: leve (15-17 puntos), moderada (12-14 puntos) y severa (< 12 puntos), en base a la Escala Modificada de la Asociación Japonesa de Ortopedia (mJOA) (Tabla 4)^{12,17,29,33-36}. Sin embargo, existe un grupo de pacientes sin síntomas mielopáticos, pero con evidencia de compresión de la ME cervical en las imágenes que requieren de especial análisis y discusión (Figura 3).

El 2017 se publicaron las recomendaciones de las guías de práctica clínica para el de MCD bajo los auspicios de AOSpine North America y el Cervical Spine Research Society³⁶⁻³⁹. Los resultados de las revisiones sistemáticas exhaustivas^{34,38,40,41} fueron combinadas con la experiencia clínica para desarrollar estas recomendaciones (Tabla 5). En general, el manejo de la MCD se divide en dos tipos de tratamiento: conservador y quirúrgico³⁸, los cuales serán discutidos.

Son pocos los estudios de alta calidad relacionados con el manejo óptimo de pacientes con MCD leve. En ausencia de evidencia sólida, Fehlings y colegas recomiendan ofrecer una prue-

Tabla 3. Diagnósticos diferenciales que pueden presentarse de manera similar a MCD, con algunos posibles signos y síntomas que pueden diferenciarse de MCD

Diagnóstico diferencial	Síntomas y signos diferenciadores
Esclerosis lateral amiotrófica	<ul style="list-style-type: none"> • Ausencia de síntomas sensitivos y dolor radicular • Hallazgos de los nervios craneales (disfunción bulbar y pseudobulbar)
Esclerosis múltiple	<ul style="list-style-type: none"> • Disfunción visual • Hallazgos de los nervios craneales (ej. disfunción vestibular) • Fatiga
Atrapamiento nervio periférico (neuropatía cubital, síndrome de túnel carpiano)	<ul style="list-style-type: none"> • Síntomas focales compatibles mononeuropatía
Patología intracraneal (ej., neoplasia cerebral)	<ul style="list-style-type: none"> • Cefalea, vómitos • Examen mental alterado • Alteraciones visuales y de los nervios craneales
Hidrocefalo normotensivo	<ul style="list-style-type: none"> • Cambios cognitivos • Disfunción esfinteriana
Déficit de vitamina B	<ul style="list-style-type: none"> • Disfunción cognitiva • Glositis • Disfunción visual • Síntomas sensitivos distales en EEII (polineuropatía) • Tetra o paraparesia espástica, con alteración de los cordones posteriores

Tabla 4. Score de evaluación modificada de la Asociación de Ortopedia Japonesa (mJOA)

Sub-score función motora extremidades superiores (/5)	0	Incapaz de mover las manos
	1	Incapaz de alimentarse con cuchara, pero capaz de mover manos
	2	Incapaz de usar cuchillo y tenedor, pero capaz de usar la cuchara
	3	Usa los cubiertos con mucha dificultad
	4	Usa los cubiertos con poca dificultad
	5	Sin alteraciones
Sub-score función extremidades inferiores (/7)	0	Pérdida completa de movilidad y sensibilidad
	1	Pérdida completa de movilidad con alguna sensibilidad presente
	2	Puede mover las piernas, pero incapaz de caminar
	3	Necesita ayuda para caminar en suelo plano
	4	Necesita utilizar el pasamanos o apoyo al subir o bajar escaleras
	5	Inestabilidad moderada a severa, pero no necesita pasamanos
	6	Inestabilidad leve de la marcha, aumento base sustentación
7	Sin alteraciones, camina normal	
Sub-score función sensitiva extremidades superiores (/3)	0	Pérdida completa de la sensibilidad de las manos
	1	Pérdida severa de la sensibilidad de las manos o dolor
	2	Pérdida moderada de la sensibilidad de las manos
	3	Sin alteraciones sensitivas en manos
Función vesical (/3)	0	Nula
	1	Dificultad miccional grave (retención ocasional)
	2	Dificultad miccional leve (polaquiuria, urgencia urinaria)
	3	Sin alteraciones
Total	/18	

El mJOA es un score de 18 puntos de incapacidad funcional específico para mielopatía cervical, incluye sub-score función motora extremidades superiores, sub-score de función extremidades inferiores, sub-score de sensibilidad de extremidades superiores y función vesical. La descripción de cada score fue modificada ligeramente de Benzel et al³¹.

ba de rehabilitación y terapia física estructurada y supervisada como una forma de tratamiento conservador^{25,39,41}. De no presentar mejoría o de pesquisar deterioro clínico se debe plantear el tratamiento quirúrgico^{23,25,26,38,41}. Por otro lado, un estudio reciente sugieren que la cirugía determinaría una mejoría en la capacidad funcional, el nivel de discapacidad y la calidad de vida de paciente con DCM leve⁴².

Tratamiento conservador

El tratamiento conservador también puede estar indicado como preferencia del paciente o si el riesgo quirúrgico es inaceptable. Algunas alternativas de tratamiento conservador incluyen fisioterapia estructurada y cuidadosa, uso de collar blando, masoterapia y fármacos (analgésicos y/o anti-neurálgicos), pero existe poca evidencia sobre su eficacia^{5,13,33,39}. La manipulación cervical y la

tracción cervical no deben indicarse⁴⁰. También se recomienda que los pacientes eviten las actividades de riesgo para su columna cervical, como deportes de contacto, paracaidismo, etc.

Existe un grupo importante de pacientes que tienen compresión de la ME en la RM, pero que no presentan signos ni síntomas de mielopatía. Si bien existen controversias sobre el manejo en este grupo de pacientes, en general se recomienda un seguimiento neurológico estricto de estos pacientes con evaluaciones presenciales, pero sin tratamiento quirúrgico³⁴. Sin embargo, es importante mencionar que aquellos pacientes que presentan radiculopatía tendrían un mayor riesgo de progresar a mielopatía; por lo tanto, la cirugía es una alternativa a considerar⁴³.

En una revisión sistemática, Wilson y colaboradores reportó que 8% de los pacientes con evidencia de compresión de la ME que

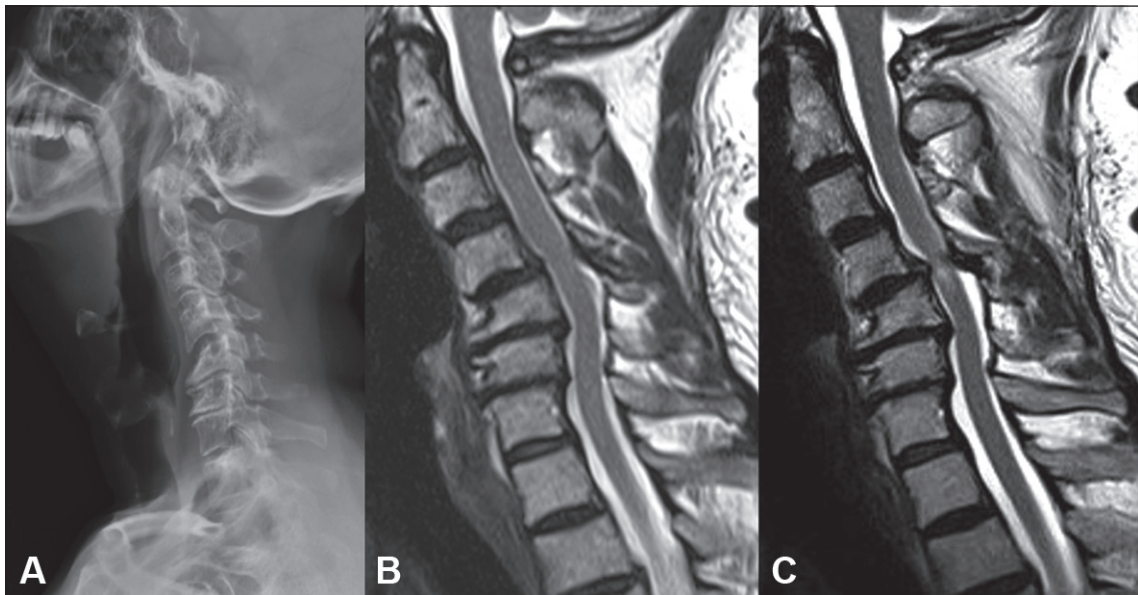


Figura 3. Caso clínico: Hombre de 60 años, diabetes mellitus tipo 2 e hipertensión arterial. Consulta por cervicobraquialgia derecha de 6 meses de evolución con predominio de hipoestesia en pulgar e índice, sin alteraciones de marcha ni motricidad fina, paresia flexor codo derecho mínima, sin signos clínicos medulares. **A.** Radiografía lateral: Inversión degenerativa de la lordosis cervical, por discopatías multisegmentarias, con vértice en C4-C5 y anterolistesis de C4. **B.** Resonancia magnética T2 sagital (consulta inicial): Estenosis raquídea multisegmentaria, mayor a nivel C4-C5, con paso de líquido cefalorraquídeo, sin alteración de señal medular. Electromiografía: compromiso neurogénico crónico C5 derecho. Se diagnostica MCD leve (score mJOA 16). Se indica kinesioterapia, analgesia y seguimiento clínico. **C.** Resonancia magnética T2 sagital (2 meses post consulta inicial): muestra progresión de la raquiostenosis con hiperseñal del cordón medular en C4-C5. Clínicamente paciente con tetraparesia asimétrica con paresia M4 de toda extremidad superior derecha, se agregan disestesias en extremidades izquierdas (mano y pierna), marcha inestable con aumento base sustentación y torpeza manual. Se diagnostica MCD severa (score mJOA 11). Se indica cirugía.

Tabla 5. Guías de practica clínica AOSpine/CSRS para el manejo de MCD

Severidad MCD	Recomendación	Fuerza	Calidad de evidencia
Severa (mJOA < 12)	Tratamiento quirúrgico	Fuerte	Moderada
Moderada (mJOA 12-14)	Tratamiento quirúrgico	Fuerte	Moderada
Leve (mJOA 15-17)	Manejo inicial puede ser quirúrgico o conservador con seguimiento estricto. Si hay deterioro o no mejora: Cirugía	Débil	Muy baja-baja
Compresión medular sin signos de mielopatía	No realizar cirugía profiláctica Educar y seguimiento clínico	Débil	Basado en la opinión de expertos clínicos
Compresión medular sin signos de mielopatía, pero con radiculopatía	Pacientes no mielopáticos con compresión del cordón medular y evidencia clínica de radiculopatía +/- electrofisiología concordante Ofrecer intervención quirúrgica o seguimiento cercano. En caso de desarrollo mielopático, el paciente debe ser tratado de acuerdo con las recomendaciones anteriores	Débil	Baja

no presentaba signos o síntomas mielopáticos desarrollaron MCD a un año de seguimiento⁴⁴. Estos pacientes deberían ser monitoreados minuciosamente y con frecuencia, repitiendo el examen físico neurológico y la RM^{38,43,44}, pudiendo complementarse el estudio con potenciales evocados. Dado la falta de información consistente y basada en evidencia sobre la historia natural de la DCM, las recomendaciones para el tratamiento deben ser determinadas caso a caso junto al paciente^{26,38,44-46}.

No hay estudios que sugieran cuál es la frecuencia óptima para repetir evaluaciones clínicas y exámenes de imágenes en los pacientes tratados conservadoramente¹², pero es importante recalcar que, estos pacientes requieren educación sobre los signos y síntomas de alarma que sugieren deterioro neurológico, así como un estrecho seguimiento clínico y repetir la RM en función de la clínica. La cirugía está reservada para aquellos que no responden al tratamiento conservador y cuyos síntomas empeoran progresivamente.

Tratamiento quirúrgico

La cirugía es altamente recomendable en los pacientes que presentan síntomas de MCD con una puntuación moderada (mJOA de 12 a 14) y severa (mJOA de < 12)^{15,34,37,41}.

Los estudios han demostrado que los resultados favorables de la cirugía superan con creces sus posibles complicaciones (deterioro de la mielopatía, hematoma, disfagia)^{15,30,38,44,45,47}. El objetivo de la cirugía es descomprimir la ME, estabilizar la columna vertebral y prevenir cualquier mayor daño neurológico. Es recomendable, aunque sin evidencia de alta calidad que lo respalde, realizar monitorización neurofisiológica intraoperatoria durante la cirugía de descompresión cervical con el fin de detectar intraoperatoriamente deterioro neurológico y revertirlo de ser posible. Adicionalmente, la mejoría intraoperatoria de los potenciales evocados motores, posterior a la descompresión, es un factor de buen pronóstico neurológico a temprano y a largo plazo⁴⁸.

La revisión de la literatura ha demostrado resultados variables de la cirugía. La cirugía exitosa ocurre en un tercio de los pacientes, 40% no muestra cambios y 25% muestra signos de empeoramiento; lo más relevante es que 3/4 de los pacientes resueltos quirúrgicamente no pro-

gresan en su deterioro neurológico^{5,15,48,44,47,49,50}. La descompresión quirúrgica de la ME comprimida lleva a recuperación parcial en pacientes y modelos pre-clínicos de MCD. La cirugía precoz establece una ventana terapéutica en la que los resultados pueden ser mejorados^{24,30,50}. La literatura aún no es clara en el por qué algunos casos mejoran y otros continúan su deterioro después de la cirugía; sin embargo, un estudio del año 2015 sugiere que los pacientes tienen más probabilidades de mejorar (según puntuación mJOA) con la cirugía si son más jóvenes, tienen síntomas más leves y menor tiempo de evolución de éstos, no fuman, tienen menos comorbilidades y no presentan alteración de la marcha⁵¹. A pesar del tratamiento, muchos pacientes podrían tener déficits residuales de la MCD como vejiga o intestino neurogénicos, espasticidad y dolor. Por lo tanto, los cuidados médicos y su diagnóstico precoz por atención primaria y otras especialidades son necesarios para un mejor manejo y monitoreo (Figura 4).

Conclusiones

La mielopatía cervical degenerativa es la causa más frecuente de disfunción de la médula espinal en adultos. Los médicos de atención primaria y otras especialidades no quirúrgicas necesitan conocer esta patología y estar conscientes de los hallazgos clínicos y exámenes complementarios necesarios para realizar un diagnóstico y manejo oportuno. Todos los pacientes con signos y síntomas, deberían ser referidos a un cirujano de columna para su evaluación y determinar así requerimiento de cirugía. A aquellos con MCD leve se les puede ofrecer manejo conservador, pero deben recibir una evaluación quirúrgica y opinión terapéutica. Pacientes asintomáticos con evidencia de compresión de la ME en la resonancia magnética podrían necesitar derivación para evaluación; sin embargo, la cirugía aún no es la primera opción en este subgrupo de pacientes. Es importante educar a las personas asintomáticas y a aquellos con MCD leve sobre los signos y síntomas de alarma, así como también sobre la importancia de un seguimiento cercano y periódico para detectar deterioro neurológico en forma precoz y así poder optimizar su tratamiento.

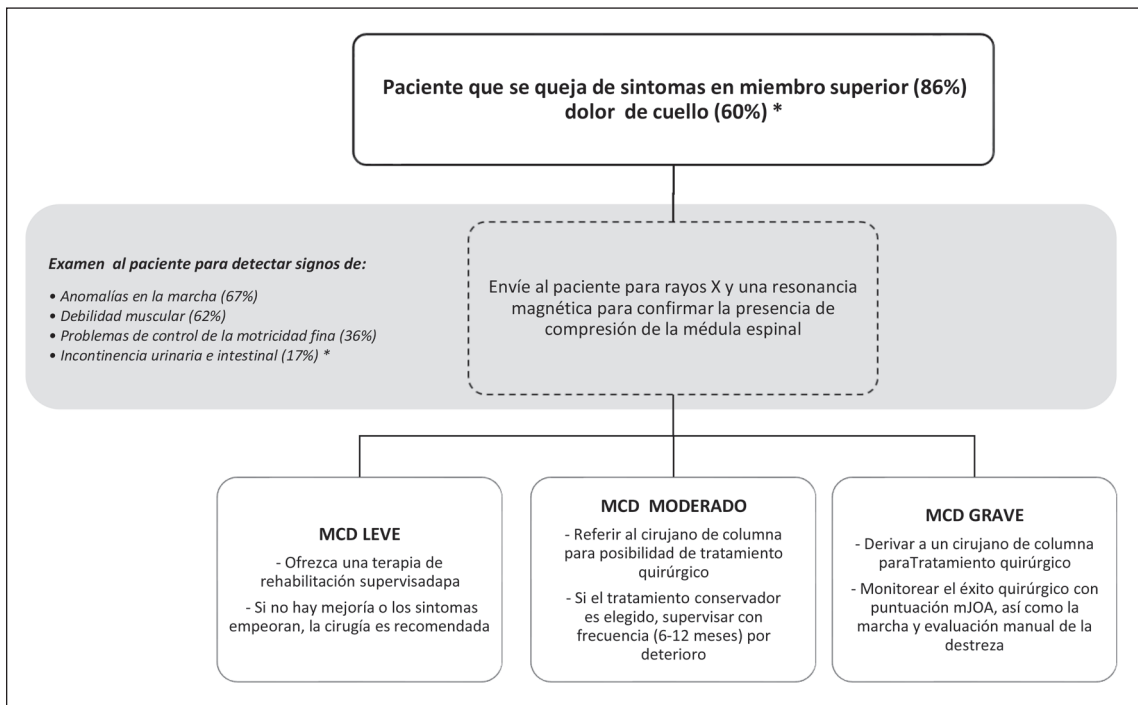


Figura 4. Manejo de la MCD: La MCD se puede clasificar como leve, moderada o severa. *Porcentajes señalados indican la proporción de pacientes con MCD que presentan dichos signos y síntomas, información obtenida de Martin et al¹², Kato et al¹⁵, Behrbalk et al¹⁷, Tetreault et al³⁰ y Fehlings et al³².

Perlas clínicas (clinical pearls)

- La mielopatía cervical degenerativa (MCD) es la primera causa a nivel mundial de disfunción medular no traumática, en aumento creciente, asociada a morbilidad importante y aún sub-diagnosticada.
- El síndrome del túnel del carpo, sobre todo si este es bilateral, es uno de los errores diagnósticos más comunes en la MCD.
- Los pacientes con MCD moderada a grave o con progresión inequívoca de MCD leve requieren tratamiento quirúrgico, mientras que aún existe equilibrio clínico entre las terapias no quirúrgicas estructuradas y la descompresión quirúrgica para los casos leves no progresivos de MCD.
- Controle clínicamente a los pacientes con MCD leve con frecuencia y con cuidado para detectar signos sutiles de progresión neurológica.

Agradecimientos: This research aligns with the top ten research priority, diagnostic criteria, identified by AO Spine RECODE DCM, a James Lind Alliance Priority Setting Partnership for Degenerative Cervical Myelopathy. www.aospine.org/recode/diagnostic-criteria.

Referencias

1. Johnson RL, Gerhart KA, McCray J, Menconi JC, Whittenek GG. Secondary conditions following spinal cord injury in a population-based sample. *Spinal Cord* 1998; 36 (1): 45-50.
2. Anson CA, Stanwyck DJ, Krause JS. Social support and health status in spinal cord injury. *Paraplegia* 1993; 31 (10): 632-8.
3. A look at traumatic spinal cord injury in Canada: Rick Hansen Spinal Cord Registry (RHSCIR). *J Spinal Cord Med.* 2017; 40 (6): 870-1.
4. National Spinal Cord Injury Statistical Center. *Spinal*

- cord injury. Facts and figures at a glance. Birmingham, AL: University of Alabama at Birmingham 2017. Available from: www.nscisc.uab.edu/Public/Facts%20and%20Figures%20-%202017.pdf. Accessed 2019.
5. Kalsi-Ryan S, Karadimas SK, Fehlings MG. Cervical spondylotic myelopathy: the clinical phenomenon and the current pathobiology of an increasingly prevalent and devastating disorder. *Neuroscientist* 2013; 19 (4): 409-21. Epub 2012.
 6. Witiw CD, Fehlings MG. Degenerative cervical myelopathy. *CMAJ* 2017; 189 (3): E116. Epub 2016 Aug 15.
 7. Badhiwala JH, Wilson JR. The natural history of degenerative cervical myelopathy. *Neurosurg Clin N Am.* 2018; 29 (1): 21-32. Epub 2017 Oct 27.
 8. Nouri A, Tetreault L, Singh A, Karadimas SK, Fehlings MG. Degenerative cervical myelopathy: epidemiology, genetics, and pathogenesis. *Spine (Phila Pa 1976)* 2015; 40 (12): E675-93.
 9. Wilson JRF, Badhiwala JH, Moghaddamjou A, Martin AR, Fehlings MG. Degenerative Cervical Myelopathy; A Review of the Latest Advances and Future Directions in Management. *Neurospine.* 2019; 16 (3): 494-505. doi:10.14245/ns.1938314.157
 10. Moghaddamjou A, Wilson JRF, Martin AR, Gebhard H, Fehlings MG. Multidisciplinary Approach to Degenerative Cervical Myelopathy. *Expert Rev Neurother.* 2020; 20 (10). doi:10.1080/14737175.2020.1798231.
 11. Bakhsheshian J, Mehta VA, Liu JC. Current diagnosis and management of cervical spondylotic myelopathy. *Global Spine J.* 2017; 7 (6): 572-86. Epub 2017 May 31.
 12. Martin AR, Tadokoro N, Tetreault L, Arocho-Quinones EV, Budde MD, Kurpad SN, et al. Imaging evaluation of degenerative cervical myelopathy: current state of the art and future directions. *Neurosurg Clin N Am.* 2018; 29 (1): 33-45.
 13. De Oliveira Vilaça C, Orsini M, Leite MA, de Freitas MR, Davidovich E, Fiorelli R, et al. Cervical spondylotic myelopathy: what the neurologist should know. *Neurol Int.* 2016; 8 (4): 6330.
 14. Kim HJ, Tetreault LA, Massicotte EM, Arnold PM, Skelly AC, Brodt ED, et al. Differential diagnosis for cervical spondylotic myelopathy: literature review. *Spine (Phila Pa 1976)* 2013; 38 (22 Suppl 1): S78-88.
 15. Kato S, Fehlings M. Degenerative cervical myelopathy. *Curr Rev Musculoskelet Med.* 2016; 9 (3): 263-71.
 16. Baron EM, Young WF. Cervical spondylotic myelopathy: a brief review of its pathophysiology, clinical course and diagnosis. *Neurosurgery* 2007; 60 (1 Suppl 1): S35-41.
 17. Behrbalk E, Salame K, Regev GJ, Keynan O, Boszczyk B, Lidar Z. Delayed diagnosis of cervical spondylotic myelopathy by primary care physicians. *Neurosurg Focus* 2013; 35 (1): E1.
 18. Davies BM, Mowforth OD, Smith EK, Kotter MR. Degenerative cervical myelopathy. *BMJ* 2018; 360: k186.
 19. Baptiste DC, Fehlings MG. Pathophysiology of cervical myelopathy. *Spine J* 2006; 6 (Suppl 6): 190S-7.
 20. Fehlings MG, Skaf G. A review of the pathophysiology of cervical spondylotic myelopathy with insights for potential novel mechanisms drawn from traumatic spinal cord injury. *Spine (Phila Pa 1976)* 1998; 23 (24): 2730-7.
 21. Toledano M, Bartleson JD. Cervical spondylotic myelopathy. *Neurol Clin.* 2013; 31 (1): 287-305.
 22. Lebl DR, Hughes A, Cammisa FP, O'Leary PF. Cervical spondylotic myelopathy: pathophysiology, clinical presentation, and treatment. *HSS J* 2011; 7 (2): 170-8. Epub 2011 Jun 22.
 23. Tetreault L, Palubiski LM, Kryshtalskyj M, Idler RK, Martin AR, Ganau M, et al. Significant predictors of outcome following surgery for the treatment of degenerative cervical myelopathy: a systematic review of the literature. *Neurosurg Clin N Am.* 2018; 29 (1): 115-27. e35.
 24. Akter F, Yu X, Qin X, Yao S, Nikrouz P, Syed YA, et al. The Pathophysiology of Degenerative Cervical Myelopathy and the Physiology of Recovery Following Decompression. *Front Neurosci.* Apr 30;14:138. doi: 10.3389/fnins.2020.00138. eCollection 2020.
 25. Fehlings MG, Tetreault LA, Wilson JR, Aarabi B, Anderson P, Arnold PM, et al. A clinical practice guideline for the management of patients with acute spinal cord injury and central cord syndrome: recommendations on the timing (≤ 24 hours versus > 24 hours) of decompressive surgery. *Global Spine J.* 2017; 7 (Suppl 3): 195S-202. Epub 2017 Sep 5.
 26. Glaser JA, Curé JK, Bailey KL, Morrow DL. Cervical spinal cord compression and the Hoffman sign. *Iowa Orthop J.* 2001; 21: 49-52.
 27. Arvin B, Kalsi-Ryan S, Mercier D, Furlan JC, Massicotte EM, Fehlings MG. Preoperative magnetic resonance imaging is associated with baseline neurological status and can predict postoperative recovery in patients with cervical spondylotic myelopathy. *Spine (Phila Pa 1976).* 2013; 38 (14): 1170-6. doi:10.1097/BRS.0b013e31828e23a8.PMID: 23462574)
 28. Young WF. Cervical spondylotic myelopathy: a common cause of spinal cord dysfunction in older persons. *Am Fam Physician* 2000; 62 (5): 1064-70, 1073.
 29. Clark AJ, Ziewacz JE, Safaee M, Lau D, Lyon R, Chou D, et al. Intraoperative neuromonitoring with MEPs and prediction of postoperative neurological deficits in patients undergoing surgery for cervical and cervicotho-

- racic myelopathy. *Neurosurg Focus*. 2013; 35 (1): E7. doi: 10.3171/2013.4.FOCUS13121. PMID: 23815252.
30. Karadimas SK, Erwin WM, Ely CG, Dettori JR, Fehlings MG. Pathophysiology and natural history of cervical spondylotic myelopathy. *Spine (Phila Pa 1976)* 2013; 38 (22 Suppl 1): S21-36.
 31. Shprecher D, Schwab J, Kurlan R. Normal pressure hydrocephalus: diagnosis and treatment. *Curr Neurol Neurosci Rep*. 2008; 8 (5): 371-6.
 32. Witt JC, Stevens JC. Neurologic disorders masquerading as carpal tunnel syndrome: 12 cases of failed carpal tunnel release. *Mayo Clin Proc*. 2000; 75 (4): 409-13.
 33. Kato S, Oshima Y, Oka H, Chikuda H, Takeshita Y, Miyoshi K, et al. Comparison of the Japanese Orthopaedic Association (JOA) score and modified JOA (mJOA) score for the assessment of cervical myelopathy: a multicenter observational study. *PLoS One* 2015; 10 (4): e0123022. Erratum in: *PLoS One* 2015; 10 (5): e0128392.
 34. Tetreault LA, Rhee J, Prather H, Kwon BK, Wilson JR, Martin AR, et al. Change in function, pain, and quality of life following structured nonoperative treatment in patients with degenerative cervical myelopathy: a systematic review. *Global Spine J*. 2017; 7 (Suppl 3): 42S-52.
 35. Benzel EC, Lancon J, Kesterson L, Hadden T. Cervical laminectomy and dentate ligament section for cervical spondylotic myelopathy. *J Spinal Disord*. 1991; 4: 286-95.
 36. Tetreault L, Kopjar B, Nouri A, Arnold P, Barbagallo G, Bartels R, et al. The modified Japanese Orthopaedic Association scale: establishing criteria for mild, moderate and severe impairment in patients with degenerative cervical myelopathy. *Eur. Spine J*. 2017; 26: 78-84.
 37. Tetreault LA, Skelly AC, Dettori JR, Wilson JR, Martin A, Fehlings MG. Guidelines for the management of degenerative cervical myelopathy and acute spinal cord injury: development process and methodology. *Glob. Spine J*. 2017; 7: 8S-20S.
 38. Badhiwala JH, Ahuja CS, Akbar MA, Witiw CD, Nassiri F, Furlan JC, et al. Degenerative cervical myelopathy - update and future directions. *Nat Rev Neurol*. 2020; 16 (2): 108-24. doi: 10.1038/s41582-019-0303-0. Epub 2020 Jan 23.
 39. Fehlings MG, Tetreault LA, Riew KD, Middleton JW, Aarabi B, Arnold PM, et al. A clinical practice guideline for the management of patients with degenerative cervical myelopathy: recommendations for patients with mild, moderate, and severe disease and nonmyelopathic patients with evidence of cord compression. *Global Spine J*. 2017; 7 (Suppl 3): 70S-83. Epub 2017 Sep 5.
 40. Rhee JM, Shamji MF, Erwin WM, Bransford RJ, Yoon ST, Smith JS, et al. Nonoperative management of cervical myelopathy: a systematic review. *Spine (Phila Pa 1976)*. 2013; 38 (22 Suppl 1): S55-67.
 41. Fehlings MG, Kwon BK, Tetreault LA. Guidelines for the management of degenerative cervical myelopathy and spinal cord injury: an introduction to a focus issue. *Glob. Spine J*. 2017; 7: 6S-7S.
 42. Badhiwala JH, Witiw CD, Nassiri F, Akbar MA, Mansouri A, Wilson JR, et al. Efficacy and Safety of Surgery for Mild Degenerative Cervical Myelopathy: Results of the AOSpine North America and International Prospective Multicenter Studies. *Neurosurgery*. 2019; 84 (4): 890-7. doi: 10.1093/neuros/nyy133.
 43. Wilson JR, Barry S, Fischer DJ, Skelly AC, Arnold PM, Riew D, et al. Frequency, timing, and predictors of neurological dysfunction in the nonmyelopathic patient with cervical spinal cord compression, canal stenosis, and/or ossification of the posterior longitudinal ligament. *Spine (Phila Pa 1976)*. 2013; 38 (22 Suppl 1): S37-54. doi: 10.1097/BRS.0b013e3182a7f2e7.
 44. Wilson JR, Fehlings MG, Kalsi-Ryan S, Shamji MF, Tetreault LA, Rhee JM, et al. Diagnosis, heritability and outcome assessment in cervical myelopathy: a consensus statement. *Spine (Phila Pa 1976)* 2013; 38 (22 Suppl 1): S76-7.
 45. Fehlings MG, Wilson JR, Kopjar B, Yoon ST, Arnold PM, Massicotte EM, et al. Efficacy and safety of surgical decompression in patients with cervical spondylotic myelopathy: results of the AOSpine North America prospective multi-center study. *J Bone Joint Surg Am*. 2013; 95 (18): 1651-8.
 46. Edwards CC 2nd, Riew KD, Anderson PA, Hilibrand AS, Vaccaro AF. Cervical myelopathy. Current diagnostic and treatment strategies. *Spine J*. 2003; 3 (1): 68-81.
 47. Sugawara T. Neurologic complications in managing degenerative cervical myelopathy: pathogenesis, prevention, and management. *Neurosurg Clin N Am*. 2018; 29 (1): 129-37. Epub 2017 Oct 27.
 48. Wang S, Tian Y, Wang C, Lu X, Zhuang Q, Peng H, et al. Prognostic value of intraoperative MEP signal improvement during surgical treatment of cervical compressive myelopathy. *Eur Spine J*. 2016; 25: 1875-80
 49. Fehlings MG, Ibrahim A, Tetreault L, Albanese V, Alvarado M, Arnold P, et al. A global perspective on the outcomes of surgical decompression in patients with cervical spondylotic myelopathy: results from the prospective multicenter AOSpine international study on 479 patients. *Spine (Phila Pa 1976)* 2015; 40 (17): 1322-8.

50. Moussellard HP, Meyer A, Biot D, Khiami F, Sariali E. Early neurological recovery course after surgical treatment of cervical spondylotic myelopathy: a prospective study with 2-year follow-up using three different functional assessment tests. *Eur Spine J.* 2014; 23 (7): 1508-14. Epub 2014 Apr 29.
51. Tetreault L, Kopjar B, Côté P, Arnold P, Fehlings MG. A clinical prediction rule for functional outcomes in patients undergoing surgery for degenerative cervical myelopathy: analysis of an international prospective multicenter data set of 757 subjects. *J Bone Joint Surg Am.* 2015; 97 (24): 2038-46.