

Artículo original

Ruptura del manguito rotador: Correlación de hallazgos ultrasonográficos y artroscópicos

Toro-Saelzer F,* Meleán-Quiroga P, Ruiz-Jiménez F,** Moraga-Huerta C,** González-Foretic F**

Universidad del Desarrollo; Santiago, Chile.

RESUMEN. *Objetivo:* Analizar los hallazgos ultrasonográficos (US) de hombro preoperatorios en pacientes con diagnóstico de lesión del manguito rotador (MR), correlacionándolos con los hallazgos artroscópicos. *Métodos:* Análisis retrospectivo de una serie consecutiva de pacientes con diagnóstico de patología del MR, en los que se solicitó una US y fueron operados (artroscopía de hombro). Los hallazgos US/artroscópicos fueron correlacionados con pruebas de Fisher y χ^2 . *Resultados:* Fueron 53 pacientes en donde identificamos concordancia US/artroscopía en 22/34 casos para rupturas totales (64.7%) y 7/19 casos para las rupturas parciales (36.8%) ($p = 0.048$). La concordancia global (totales y parciales) fue de 29/53 pacientes (54.7%). De los 24 pacientes sin correlación, 11 (45.8%) presentaron informes ecográficos de tendinitis; 75% de los casos de este grupo presentaron roturas parciales del supraespinoso durante la artroscopía ($p = 0.006$). *Conclusión:* La US presenta una adecuada correlación en el diagnóstico de RT del MR confirmada por artroscopía, siendo significativamente menor para las RP. Cuando enfrentamos una lesión diagnosticada con ecografía como tendinitis, la mayoría de los casos presentaron una RP durante la artroscopía.

Palabras clave: lesión manguito rotador, artroscopía, ecografía, ruptura, tendón, hombro, estudio comparativo.

ABSTRACT. *Objective:* To analyze the preoperative shoulder ultrasound (US) findings in patients with a diagnosis of rotator cuff (RC) tear and correlate them with the arthroscopic findings. *Methods:* Retrospective analysis of a consecutive series of patients with a diagnosis of RC pathology in whom US was performed and who underwent surgery (shoulder arthroscopy). The US/arthroscopic findings were correlated with Fisher's and χ^2 tests. *Results:* The total number of patients was 53. We identified US/arthroscopic correlation in 22/34 cases for the total tears (64.7%) and in 7/19 cases for the partial tears (36.8%) ($p = 0.048$). Overall correlation (total and partial tears) was seen in 29/53 patients (54.7%). Of the 24 patients without correlation, 11 (45.8%) had ultrasound reports of tendinitis; 75% of the cases in this group had findings of partial supraspinous tear during arthroscopy ($p = 0.006$). *Conclusion:* US shows an appropriate correlation with the diagnosis of RC total tear confirmed with arthroscopy, and the correlation is significantly lower for partial tears. In cases of an ultrasound-diagnosed lesion, such as tendinitis, most cases showed a partial tear during arthroscopy.

Key words: rotator cuff tear, arthroscopy, ecography, tendon, shoulder, comparative study.

Nivel de evidencia: I (Act Ortop Mex, 2011)

* Jefe de Departamento Traumatología y Ortopedia, Jefe Unidad de Cirugía de Hombro, Facultad de Medicina Clínica Alemana – Universidad del Desarrollo; Santiago, Chile.

** Unidad de Cirugía de Hombro, Facultad de Medicina Clínica Alemana – Universidad del Desarrollo; Santiago, Chile.

Dirección para correspondencia:

Dr. Felipe Toro.

Teléfono: (0056) 210 1014, Av. Manquehue 1410, 6° piso. Las Condes. Santiago, Chile. 1111.

Fax: (0056) 210 1214.

E-mail: ftoro@alemana.cl

Este artículo puede ser consultado en versión completa en <http://www.medigraphic.com/actaortopedica>

Introducción

Uno de los exámenes imagenológicos que apoya el diagnóstico de lesión del manguito rotador (MR) es la ultrasonografía (US) de alta definición, existiendo un amplio rango de valores descritos en la literatura en lo que respecta a la detección de rupturas totales (RT) como parciales (RP).¹⁻¹⁴

Actualmente la prueba de «oro estándar» en el diagnóstico y tratamiento de estas lesiones es la artroscopía.⁴ Sin embargo, pocos estudios han comparado los resultados obtenidos en la evaluación con US y su correlación con la artroscopía,¹⁵⁻¹⁷ donde la mayoría de los estudios se encargan de evaluar la sensibilidad y especificidad sin correlacionar los resultados desde un punto de vista estadístico. El concepto de correlación describe particularmente el análisis estadístico de un conjunto de datos, que puede revelar que dos variables (esto es, dos propiedades de la población bajo consideración) tienden a variar conjuntamente, como si hubiera una conexión entre ellas.

El objetivo del presente estudio es analizar los hallazgos de las US de hombro preoperatorias en pacientes con diagnóstico clínico de lesión del MR, correlacionándolas con los hallazgos artroscópicos.

Nuestra hipótesis es que la US es un estudio confiable de apoyo diagnóstico en pacientes con datos clínicos de lesión del MR.

Material y métodos

Se analizan retrospectivamente una serie consecutiva de pacientes con diagnóstico clínico de patología del MR, en los que se solicitó un estudio imagenológico con US, que recibieron un tratamiento conservador sin resultado satisfactorio y posteriormente se les realizó una revisión artroscópica en nuestra institución. Registramos los hallazgos encontrados en los informes ecográficos y en los protocolos operatorios en un período comprendido entre Marzo de 2005 y Junio de 2007.

Los criterios de inclusión para solicitar US fueron: historia de dolor agudo o crónico del hombro, con signos clínicos de pellizcamiento (pruebas de Neer, Hawkins o Jobe) o ruptura de manguito rotador (prueba de Lag, Drop o Lift off).

Las indicaciones para tratamiento quirúrgico fueron:

- Dolor de hombro de más de 6 meses de evolución sin respuesta al tratamiento conservador (fisioterapia, antiinflamatorios no esteroideos y ocasionalmente infiltración subacromial con corticoides y anestésico local).
- Incremento intenso y agudo del dolor con un mínimo de 3 meses de tratamiento conservador, cualquiera que sea su diagnóstico ecográfico.
- Limitación funcional marcada a pesar de tratamiento conservador con ecografía positiva para patología del MR.

Los exámenes de US fueron realizados por imagenólogos especializados en patología músculo-esquelética y lesiones

deportivas de nuestra institución. Todos los US fueron realizados en tiempo real con el uso de ecógrafos Phillips iU22 de alta resolución con transductores de alta resolución 12-5 y 17-5 MHz y Phillips ATL 5000 con transductor de alta resolución 12-5 MHz.

En la US, para el diagnóstico de una ruptura total (RT) se consideró la ausencia de MR en su inserción humeral, encontrándose retraído debajo del acromion; la presencia de un defecto focal en el MR o la presencia de una retracción de tamaño variable de sus extremos (*Figura 1*). La ruptura parcial (RP), fue diagnosticada cuando se encontró un defecto hipocogénico en el lado bursal o un defecto hipocogénico o mixto (hiper e hipo ecogénicos) en el lado articular del MR (*Figura 2*).^{5,6,17}

En la artroscopía diagnóstica se registró la presencia o ausencia de una RT (*Figura 3*) o RP (*Figura 4*) en el MR.

Todos los casos fueron intervenidos de forma artroscópica por tres traumatólogos subespecialistas en cirugía artroscópica de hombro; en el período postoperatorio todos los pacientes fueron sometidos al mismo plan de rehabilitación kinesiológica.

Los hallazgos de US y artroscópicos fueron correlacionados estadísticamente con el programa SPSS versión 14

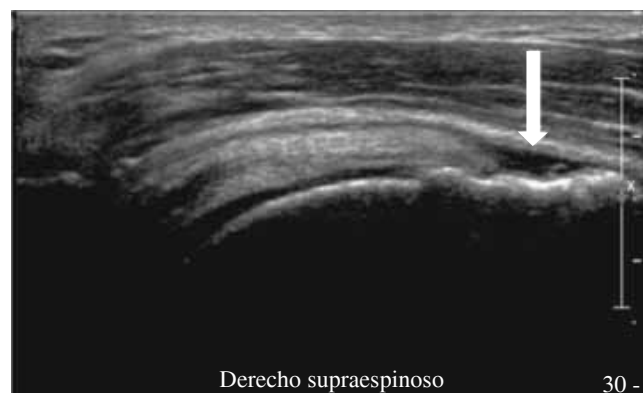

Figura 1. En esta figura observamos la imagen ecográfica de una ruptura total del tendón del supraespinoso (SE). La flecha blanca muestra un área hipocogénica compatible con una ruptura de espesor completo del MR.

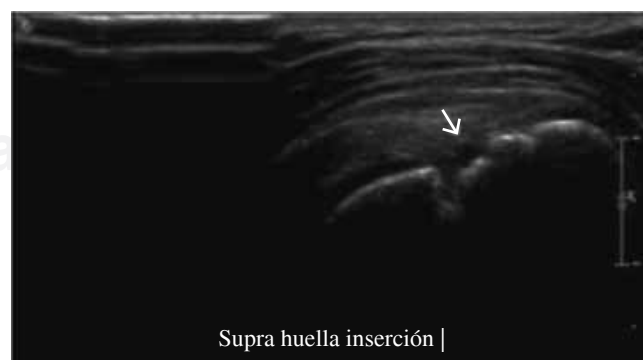

Figura 2. En esta figura observamos la imagen ecográfica de una ruptura parcial del tendón del supraespinoso (SE). Se observa una imagen hipocogénica en el lado articular del SE, denotado por la flecha blanca.

(Statistical Package for Social Sciences, Chicago, Ill, USA), utilizando pruebas de Fisher y Chi cuadrada para documentar las diferencias encontradas.

Resultados

Se estudiaron 53 pacientes de los cuales 32 fueron mujeres (60.4%) y 21 varones (39.6%), con una edad promedio de 58.9 años (rango 38 – 80) al momento de la artroscopia.

La totalidad de los pacientes operados presentaron una ruptura del MR, describiéndose en los protocolos operatorios, 34 casos de RT (64.2%) y 19 de RP (35.8%). De los 34 pacientes que presentaron RT en la artroscopia, 22 tenían informadas en la US una RT (64.7%), 9 una RP (26.5%)

y 3 tendinitis del MR (8.8%). De los 19 pacientes con hallazgo artroscópico de RP las ecografías fueron informadas en 2 casos como RT (10.5%), 7 como RP (36.8%), 9 como tendinitis del MR (47.4%) y una como bursitis subacromial (5.3%) (Tabla 1).

Al analizar los informes de las ecografías y artroscopías, se logró identificar una concordancia entre ambos en 22 de 34 casos para las rupturas totales (64.7%) y de 7 de 19 casos en rupturas parciales (36.8%) (Gráfica 1) (Tabla 2).

Al realizar una sumatoria de todos los pacientes (RT y RP) en que se correlacionaron de manera positiva las lesiones de MR entre ecografía y artroscopia, se encontró una concordancia en 29 de 53 pacientes, correspondiendo a 54.7% (Tabla 3).

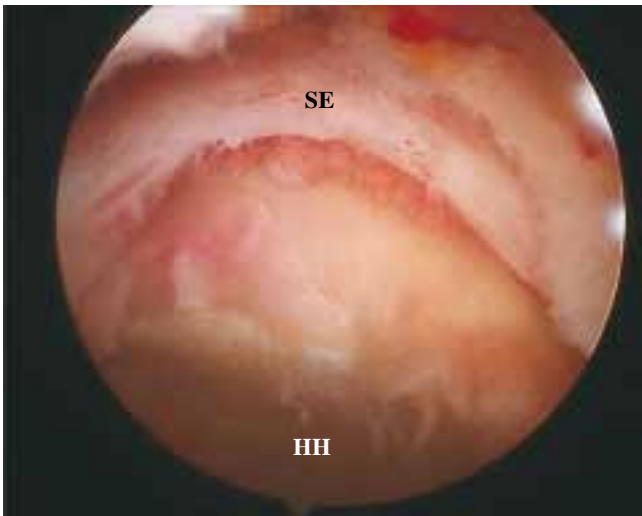

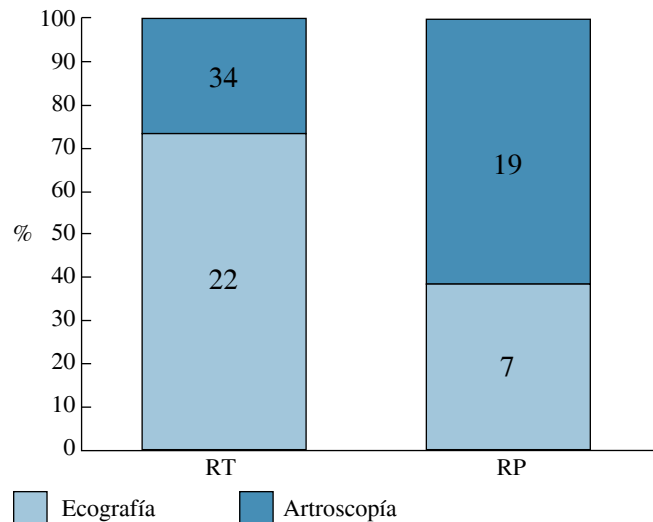
Figura 3. Imagen artroscópica intraarticular de hombro. Se observa una ruptura total masiva del tendón del supraespinoso. SE: supraespinoso. HH: huella humeral.

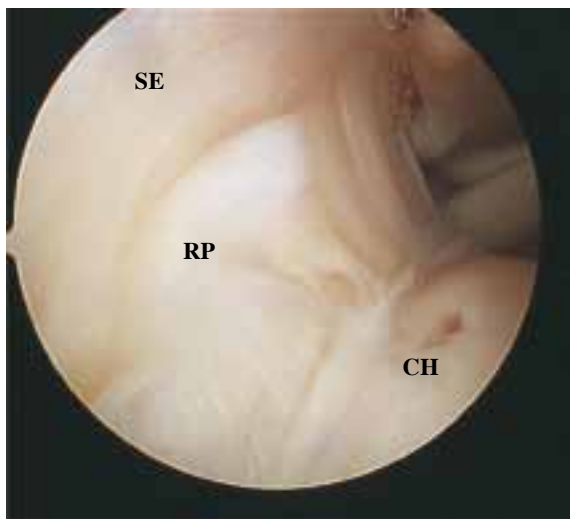

Figura 4. Imagen artroscópica intraarticular de hombro. Se observa una ruptura parcial del tendón del supraespinoso. SE: supraespinoso. RP: ruptura parcial. CH: cabeza humeral.

Tabla 1. Resultados ecográficos y artroscópicos en lesiones del manguito rotador. RT: ruptura total. RP: ruptura parcial.

	Artroscopia	Ecografía		
		RT	RP	sin rotura
Rupturas totales	34	22	9	3
Rupturas parciales	19	2	7	10
Total	53	24	16	13



Gráfica 1. Se observa correlación entre informes ecográficos en lesiones del manguito rotador y hallazgos artroscópicos. Los 12 casos sin correlación en el grupo de ruptura parcial corresponden a la diferencia de correlación en RT.

Tabla 2. Correlación entre informes ecográficos y hallazgos artroscópicos en lesiones del manguito rotador según tipo de ruptura (total o parcial).

	Tipo de ruptura		Total	p
	Total	Parcial		
Artroscopia	34	19	53	0.048
Ecografía	22	7	29	
Correlación (%)	75.9	24.1	100	

Al aplicar pruebas de Fischer a los resultados obtenidos, se evidenció una significancia estadística ($p = 0.048$) en la correlación de hallazgos artroscópicos y el informe ecográfico según el tipo de ruptura del tendón del supraespinoso (total o parcial) (Tabla 2), observando que la ecografía tiene mayor exactitud para la detección de rupturas totales del supraespinoso (SE).

De los 12 pacientes con informe ecográfico de tendinitis del SE, 3 casos presentaron rupturas totales y 9 rupturas parciales confirmadas en la artroscopía. Dentro de este grupo, un paciente con informe ecográfico de bursitis subacromio-deltaoidea presentó una ruptura parcial (Tabla 4).

En los 24 pacientes donde no se encontró correlación entre los resultados artroscópicos y ecográficos, se observó que 11 (45.8%) presentaron informes de tendinitis del supraespinoso y que de ese grupo 75% (9/12) presentaron rupturas parciales del tendón del supraespinoso. Al aplicar pruebas de Chi cuadrada, se obtuvo una diferencia con significancia estadística ($p = 0.006$) entre el diagnóstico artroscópico de ruptura parcial y el ecográfico de tendinitis del supraespinoso (Tabla 4).

Discusión

Las rupturas del MR son una causa importante y frecuente de dolor y compromiso funcional de hombro.^{1,2,5,6} La historia clínica y examen físico pueden ser suficientes para tener un diagnóstico presuntivo, pero para precisar el tipo de lesión es necesario realizar un estudio complementario de imágenes.^{7,11,12,18,19}

Existen diversos métodos imagenológicos para apoyar los diagnósticos de patología del MR. En nuestro medio, la ecografía de alta resolución es la primera elección, debido a las ventajas de ser un examen de rápida realización, no invasivo y de bajo costo. Por otra parte, en la literatura se ha mostrado una adecuada exactitud en el diagnóstico de lesiones del MR en pacientes con sospecha clínica de esta lesión.^{3,6,13,16}

Tabla 3. Correlación entre hallazgos artroscópicos y ecográficos en lesiones del manguito rotador.

Correlación	Frecuencia	Porcentaje
Positiva	29	54.7
Negativa	24	45.3
Total	53	100

Tabla 4. Correlación entre informe ecográfico de tendinitis y rupturas del manguito rotador confirmadas en artroscopía. Entre paréntesis se describe el número de casos.

Artroscopía	Tendinitis ecográfica		p
	No	Sí	
Ruptura total	83.3% (10)	16.7% (2)	0.006
Ruptura parcial	25% (3)	75% (9)	
Total	54.2% (13)	45.8% (11)	

En el presente estudio se analizó una serie consecutiva de pacientes con datos clínicos positivos para lesiones del MR al momento de acudir a la consulta por dolor de hombro; para poder determinar la sensibilidad o especificidad del estudio hubiese sido necesario tener un grupo control sano, sin dolor de hombro clínicamente compatible con patología del MR.

Otros estudios imagenológicos como la artrografía y la resonancia magnética (RM) se utilizan también con el mismo fin, presentando ambos una buena sensibilidad y especificidad al detectar lesiones del MR.^{5,8,9,20} Sin embargo, la artrografía es un examen invasivo que muchas veces desencadena un cuadro doloroso importante después de su realización; en cuanto la RM, ésta tiene un costo elevado;⁶ estos puntos entre otros las hacen ser exámenes complementarios de segunda elección.

Actualmente con la mejora tecnológica de equipos e imagenólogos con más experiencia y especialización en la evaluación de ecografías de partes blandas, se ha demostrado una mayor exactitud para evaluar esta patología con el uso de la US,^{6,13} documentando una sensibilidad de 91%, una especificidad de 95% y una exactitud de 90% en la evaluación de rupturas totales o parciales del MR.³

En el presente estudio se evalúa sólo al grupo de pacientes con patología del MR que no responden favorablemente al tratamiento conservador, llegando finalmente a un procedimiento artroscópico. En este grupo evidenciamos una correlación positiva total de 54.7% entre los resultados artroscópicos y ecográficos en lesiones del manguito rotador cuando incluimos RT y RP con una correlación positiva de 64.7% en rupturas totales y de 36.8% en rupturas parciales, observando una diferencia estadísticamente significativa ($p = 0.048$) en la correlación artroscópica y ecográfica según tipo de ruptura (total *versus* parcial). De esta manera demostramos que en nuestra serie de casos la ecografía fue más exacta para detectar rupturas totales en pacientes con diagnóstico clínico de lesiones del MR.

Del total de veinticuatro casos con correlación negativa US/artroscopía, en 12 casos documentamos una RT y en 12 una RP durante la artroscopía. Así mismo, observamos que 10 pacientes con informe ecográfico de RP (83.3%) se confirmó en la artroscopía una RT; en 2 pacientes (16.7%) con informe ecográfico de RT presentaron en la artroscopía una RP y 12 (46%) pacientes con informes de tendinitis del supraespinoso al ser intervenidos se encontró 9 con RP (75%) y 3 con RT (25%). Finalmente, el paciente con informe de bursitis subacromio deltaoidea presentó una ruptura parcial en la artroscopía; para facilitar la descripción de este caso se le incluyó en el grupo con diagnóstico US de tendinitis.

Destaca que los casos diagnosticados en US como tendinitis del supraespinoso representaron el 46% de aquellos con correlación negativa US/artroscopía con 75% que correspondieron a RP ($p = 0.006$). Esto se traduce que en el grupo de pacientes con fracaso de tratamiento médico, existe una baja posibilidad de que un informe ecográfico de tendinitis del supraespinoso sea corroborada en la evaluación artroscópica o expresado de otra forma, en el grupo de

pacientes con mala respuesta al tratamiento médico, existe una elevada posibilidad de encontrar una ruptura (parcial o total) durante la artroscopía.

Esta es una debilidad del presente estudio, ya que esta diferencia pudiera explicarse al observar que sólo se tomó un corte en el tiempo con un rango no mayor a seis meses entre los diagnósticos ecográficos y artroscópicos, tiempo en el cual las características de la lesión podrían cambiar, pasando de una tendinitis a una RT o RP.

Destaca en el presente estudio que de acuerdo a nuestros resultados, el 100% de los pacientes portadores de patología del MR con indicación quirúrgica debido a mala respuesta al tratamiento médico, presentaron una ruptura documentada en la artroscopía. Dentro de este grupo, 12 casos fueron diagnosticados ecográficamente como no – rupturas. Esto es de especial importancia en lo que se refiere a la planificación quirúrgica ya que en el grupo de estos 12 pacientes sin imagen de ruptura en la US, el planteamiento inicial de debridamiento y/o acromioplastía, cambió a reparación artroscópica del MR, representando 22.6% del total de los casos. Así mismo, entendemos que en un caso donde nuestro paciente con diagnóstico de tendinitis del MR no responde de manera favorable a métodos conservadores, existe una gran posibilidad de que sea portador de una RT o RP del MR no diagnosticada con la US.

Para el grupo de pacientes con diagnóstico clínico de lesión del MR, tratado de manera conservadora, que presenten una mala respuesta durante 6 meses de evolución, se recomienda reanalizar la interpretación de los resultados ecográficos de tendinitis del supraespinoso, ya que es altamente posible encontrar una ruptura al momento de la artroscopía, lo que puede cambiar la planificación quirúrgica inicial.

Conclusión

La US presenta una adecuada correlación en el diagnóstico de RT del MR confirmada por artroscopía, siendo significativamente menor para las RP. Cuando enfrentamos una lesión diagnosticada con ecografía como tendinitis, la mayoría de los casos correspondieron a una RP confirmada por artroscopía.

Bibliografía

- Löhr JF, Uhthoff H: Epidemiology and pathophysiology of rotator cuff tears. *Orthopade* 2007; 36(9): 788-95.
- Lyons R, Tomlinson J: Clinical diagnosis of tears of the rotator cuff. *J Bone Joint Surg UK* 1992; 74-B(3): 414-5.
- Adler R: Ultrasound of rotator cuff tears: Current status. *Techniques in Shoulder & Elbow Surgery* 2003; 4(3): 121-32.
- Millstein E, Snyder S: Arthroscopic management of partial, full-thickness and complex rotator cuff tears: Indications, techniques and complications. *Arthroscopy*. 2003; 19(10), Suppl 1: 189-99.
- Teefey S, Rubin D, Yamaguchi K: Detection and quantification of rotator cuff tears. Comparison of ultrasonographic, magnetic resonance imaging, and arthroscopic findings in seventy-one consecutive cases. *J Bone Joint Surg Am* 2004; 86: 708-16.
- Teefey S, Hasan A, Yamaguchi K: Ultrasonography of the rotator cuff: A Comparison of ultrasonographic and arthroscopic findings in one hundred consecutive cases. *J Bone Joint Surg Am* 2000; 82: 498-504.
- Middleton W, Reinus W, Totty W, Nelson C, Murphy W: Ultrasonographic evaluation of the rotator cuff and biceps tendon. *J Bone Joint Surg Am* 1986; 68: 440-50.
- Martin-Hervas C, Romero J, Navas-Acien A, Reboiras JJ: Ultrasonographic and magnetic resonance images of rotator cuff lesions compared with arthroscopy or open surgery findings. *J Shoulder Elbow Surg* 2001; 10(5): 410-5.
- Ferrari F, Governi S, Burrelli F, Vigni F, Stefani P: Supraspinatus tendon tears: comparison of US and MR arthrography with surgical correlation. *Eur Radiol* 2002; 12(5): 1211-7.
- Hodler J, Fretz CJ, Terrier F, Gerber C: Rotator cuff tears: correlation of sonographic and surgical findings. *Radiology* 1988; 169: 791-4.
- Barón-López J: Capítulo 8; Estimación Confidencial. *Manual de Bioestadística de la Universidad de Málaga*. Editorial Karpus. Málaga, España. 2005: 175-202.
- Sheps SB, Schechter MT: The assessment of diagnostic tests. A survey of current research. *JAMA* 1984; 252: 2418-22.
- Brenneke SL, Morgan CJ: Evaluation of ultrasonography as a diagnostic technique in the assessment of rotator cuff tendon tears. *Am J Sports Med* 1992; 20: 287-9.
- Barberie JE, Wong AD, Cooperberb PL, et al: Extended field-of-view sonography in musculoskeletal disorders. *Am J Roentgenol* 1998; 171: 751-7.
- Crass JR, Craig EV, Feinberg SB: Ultrasonography of rotator cuff tears: a review of 500 diagnostic studies. *J Clin Ultrasound* 1988; 16: 313-27.
- Read JW, Perko M: Shoulder ultrasound: Diagnostic accuracy for impingement syndrome, rotator cuff tear and biceps tendon pathology. *J Shoulder Elbow Surg* 1998; 7: 264-71.
- Van Holsbeeck MT, Kolowich PA, Eyler WR, Craig JG, Shirazi KK, Habra GK, Vanderschueren GM, Bouffard JA: US depiction of partial-thickness tear of the rotator cuff. *Radiology* 1995; 197: 443-6.
- Brandt TD, Cardone BW, Grant TH, et al: Rotator cuff sonography a reassessment. *Radiology* 1989; 173: 323-7.
- Leotta DF, Martin RW: Three-dimensional ultrasound imaging of the rotator cuff; spatial compounding and tendon thickness measurement. *Ultrasound Med Biol* 2000; 26: 509-25.
- Burk DL Jr, Karasick D, Kurtz aB, et al: Rotator cuff tears: prospective comparison of MR imaging with arthrography, sonography and surgery. *Am J Roentgenol* 1989; 153: 87-92.
- Mack LA, Matsen FA III, Kilcoyne RF, et al: US evaluation of the rotator cuff. *Radiology* 1985; 157: 205-9.
- Milosavljevic J, Elvin A, Rahme H: Ultrasonography of the rotator cuff: A comparison with arthroscopy in one-hundred-and-ninety consecutive cases. *Acta Radiológica* 2005; 46(8): 858-65.