

ARTÍCULO DE REVISIÓN

Comprendiendo las fracturas triplanares de la tibia distal



Michael Hirsch S. ^{a,b,*}, Fabiola Flores A. ^c, Oscar Ardiles C. ^d y Daniel Rios Q. ^c

^a Departamento de Imágenes, Clínica Alemana de Temuco, Temuco, Chile

^b Facultad de Medicina Clínica Alemana, Universidad del Desarrollo, Santiago, Chile

^c Hospital Clínico Universidad de Chile, Santiago, Chile

^d Hospital Roberto del Río, Clínica Indisa, Santiago, Chile

Recibido el 13 de julio de 2016; aceptado el 7 de septiembre de 2016

Disponible en Internet el 29 de septiembre de 2016

PALABRAS CLAVE

Radiología;
Radiografía;
Tomografía
computarizada;
Fractura de tobillo;
Adolescente

KEYWORDS

Radiology;
Radiography;
Computed
tomography;
Ankle fracture;
Adolescent

Resumen Las fracturas triplanares (FT) son un tipo especial de fracturas que se producen clásicamente en la tibia distal, en un grupo etario acotado y que requieren un tratamiento específico. Su diagnóstico debe ser oportuno para evitar complicaciones y secuelas irreparables, por lo que las imágenes cumplen un rol fundamental. Se realiza una revisión sobre las FT y una muestra de casos para comprender cómo se generan y así realizar un adecuado diagnóstico de ellas.

© 2016 SOCHRADI. Publicado por Elsevier España, S.L.U. Este es un artículo Open Access bajo la licencia CC BY-NC-ND (<http://creativecommons.org/licenses/by-nc-nd/4.0/>).

Understanding triplane distal tibia fractures

Abstract Triplane fractures (TF) are a special type of fracture that typically occur in the distal tibia, in a specific age group, and require specific treatment. It should be diagnosed early to avoid complications and irreparable consequences. Imaging techniques play a fundamental role. A review of TF is performed, and cases are presented in order to understand how they occur, and thus diagnose them properly.

© 2016 SOCHRADI. Published by Elsevier España, S.L.U. This is an open access article under the CC BY-NC-ND license (<http://creativecommons.org/licenses/by-nc-nd/4.0/>).

Introducción

Las fracturas triplanares (FT) de la tibia distal son un tipo complejo de lesión ósea que ocurre en la adolescencia, antes del cierre de la fisis tibial distal, habitualmente en

* Autor para correspondencia.

Correo electrónico: mphirsch@gmail.com (M. Hirsch S.).

hombres de 13 a 15 años y mujeres de 12 a 14 años; también son llamadas «fracturas triplanares del adolescente» y «lesiones transicionales», términos que describen mejor la edad de ocurrencia y las características óseas que las predisponen, respectivamente. Fueron reportadas por primera vez en 1970 por Marmor y 2 años después Lynn acuñó el término de «epifisiólisis triplanar» para referirse a ellas¹. Habitualmente para referirnos a las fracturas que comprometen la fisis en niños usamos la universalmente aceptada clasificación de Salter-Harris. Esta clasificación categoriza los rasgos de fractura en diversos tipos, según el compromiso de la fisis, metáfisis, epífisis y combinación de estas, con lo cual podemos inferir la mejor opción terapéutica, evolución esperable y complicaciones a largo plazo. Las FT de tibia al comprometer simultáneamente la epífisis, metáfisis y fisis deberían ser categorizadas como Salter-Harris tipo IV, sin embargo, no pueden ser clasificadas según este patrón ya que sus rasgos de fractura se extienden en los planos sagital, axial y coronal², por lo cual, dependiendo de la ubicación del rasgo de fractura y del plano estudiado, pueden simular diversos tipos de configuración Salter-Harris; el rasgo de fractura coronal que compromete el aspecto posterior de la metáfisis tibial se ve mejor en la radiografía lateral, simulando una fractura Salter-Harris tipo II, mientras que en la radiografía anteroposterior el rasgo sagital que compromete la epífisis es más evidente, simulando una fractura Salter-Harris tipo III. Además, en el plano axial la FT presenta un rasgo a través de la fisis compatible con una fractura Salter-Harris tipo I. Podría decirse entonces que estas fracturas son combinaciones de patrones Salter-Harris tipo I, II, III y IV¹, sin embargo, lo adecuado es entender estas fracturas como un ente independiente y así poder realizar un mejor pronóstico y tratamiento de ellas.

Las FT de tibia distal corresponden al 6-10% de las fracturas epifisarias en adolescentes³ y según algunas series corresponden al 5-10% de las lesiones tibiales intraarticulares en pediatría². La incidencia en varones es levemente superior que en mujeres, atribuyéndose este patrón al cierre más tardío del cartílago de crecimiento en hombres, lo que los expondría a un periodo de vulnerabilidad mayor⁴.

El objetivo de este trabajo es demostrar, a través de ilustraciones y casos en radiografías y tomografía computarizada (TC), las características de esta fractura, entregando las bases que determinan su morfología, diagnóstico por imágenes, tratamiento y complicaciones.

Clasificación de las fracturas triplanares

Clásicamente se describen varias clases de fracturas triplanares⁵:

- Fracturas de 2 fragmentos.
- Fracturas de 3 fragmentos.
- Fracturas de 4 fragmentos. Estas últimas incluidas a veces dentro de las anteriores, considerando que el fragmento principal se puede subdividir⁶.

Otras clasificaciones menos utilizadas las categorizan de acuerdo al compromiso medial-lateral o extra-intraarticular. El factor común de todas estas lesiones y clasificaciones es

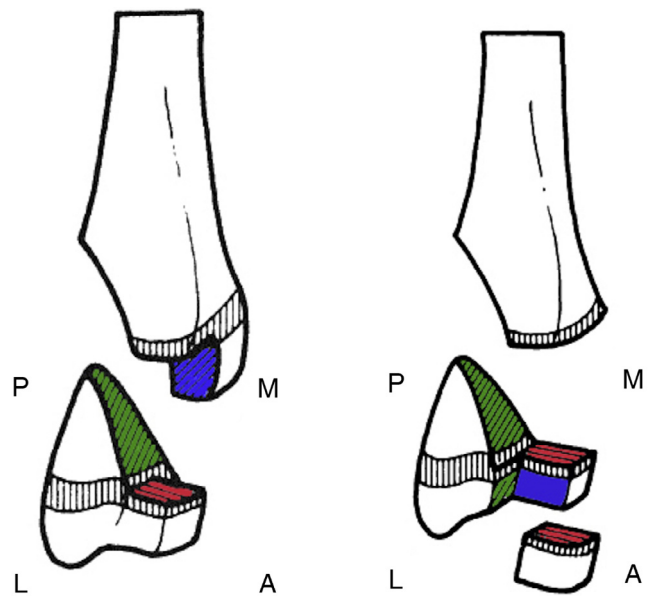


Figura 1 En (a) se ilustra la FT de 2 fragmentos y en (b) la de 3 fragmentos. En verde rasgo coronal, en azul rasgo sagital y en rojo rasgo transversal.

A: anterior; P: posterior; M: medial; L: lateral.

Fuente: adaptado de MacNealy et al.⁵.

que ocurren en 3 ejes anatómicos (coronal, axial y sagital). Es importante clasificar estas fracturas ya que, al igual que en la clasificación de Salter-Harris, nos entregará valiosa información para su tratamiento y pronóstico.

La fractura de 2 fragmentos tiene 3 rasgos de fractura, cada uno ubicado en un plano anatómico distinto. El rasgo coronal que se dirige desde la porción posterior de la metáfisis hasta la fisis es incompleto y generalmente asociado a una pobre fuerza rotacional, lo que disminuye la tensión ligamentosa sobre la tibia, de manera que se origina solamente un fragmento distal grande que puede ser posteromedial o posterolateral (fig. 1a). El rasgo sagital generalmente se extiende desde la fisis a la epífisis en su mitad anterior y el rasgo fisario transversal anterolateral o anteromedial completa la fractura.

La fractura de 3 fragmentos es la forma menos común y ocurre en niños mayores que la fractura de 2 fragmentos⁵. Consiste también en 3 rasgos de fractura. El rasgo coronal es completo desde la porción posterior de la metáfisis hasta la fisis y desde la fisis hasta la epífisis solo en su porción lateral, configurando un fragmento grande posteromedial llamado fragmento de Thurston Holland. El rasgo sagital generalmente se extiende desde la fisis a la epífisis originando un fragmento rectangular (por la intersección con el rasgo coronal y fisario), favorecido por la avulsión generada por el ligamento tibio-fibular anterior. Este fragmento se localiza en la zona anterolateral (al igual que lo que ocurre en las fracturas de Tilleaux). Finalmente, el rasgo fisario transversal, que compromete la región anterior, completa la fractura en 3 porciones (fig. 1b).

Pueden existir fracturas fibulares asociadas en un 24-50% de los casos, pero estas no se consideran como parte de la FT^{3,7}.

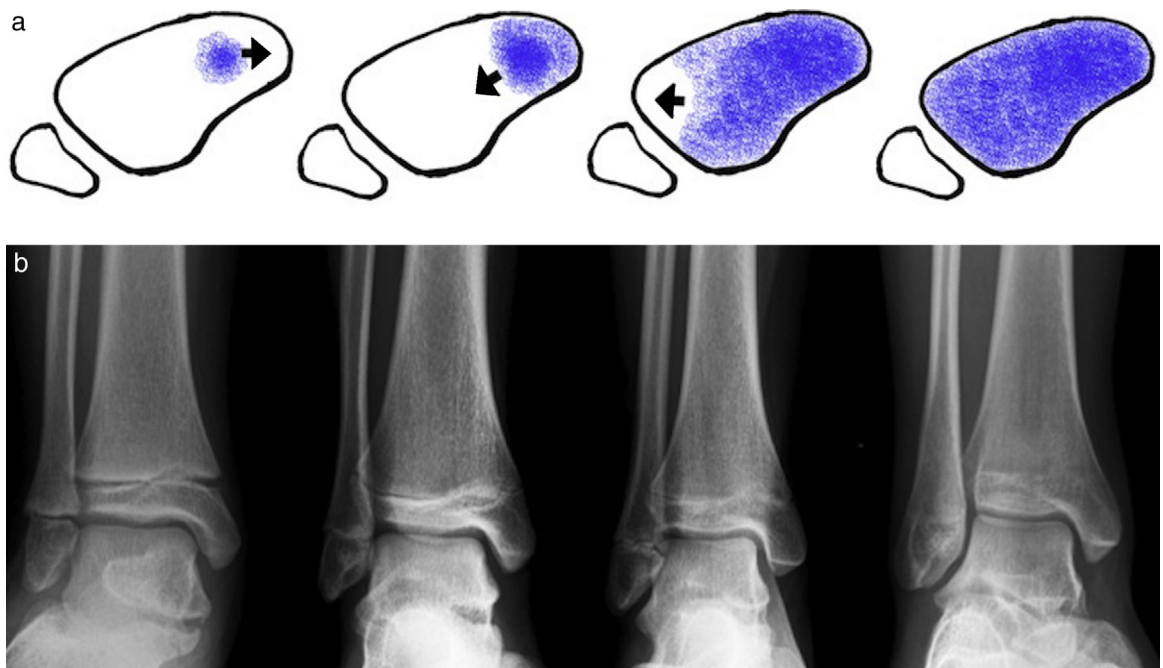


Figura 2 Se ilustra la dirección en que se cierra la fisis (a), a partir de la joroba de Kump. Esto ocurre hacia anteromedial, luego posteromedial y finalmente hacia lateral. Cada etapa ilustrada ocurre en promedio a la edad de 12,5, 13, 13,5 y 14 años. Fuente: adaptado de MacNealy et al.⁵. En (b) se ejemplifica con radiografías en proyección de mortaja.

¿Por qué se produce una fractura triplanar?

Los patrones y orientaciones de las lesiones de la tibia distal dependen de diversos factores: grado de madurez y fusión del cartilago de crecimiento¹, distribución de las líneas de fuerza, magnitud y dirección de la fuerza injuriante y presencia de la joroba de Kump³, también llamada joroba de Polland, que corresponde a una proyección o proceso medial

que está presente en la fisis debido a irregularidades en la velocidad y forma de desarrollo del cartilago de crecimiento; esta joroba es la primera zona de cierre fisario⁸, por lo tanto, al igual que una zona de fusión, actúa como estabilizador de la epífisis. Posteriormente, el cierre del cartilago de crecimiento se extiende primero hacia anterior, luego hacia posteromedial y finalmente hacia la zona anterolateral¹, en un proceso que dura aproximadamente

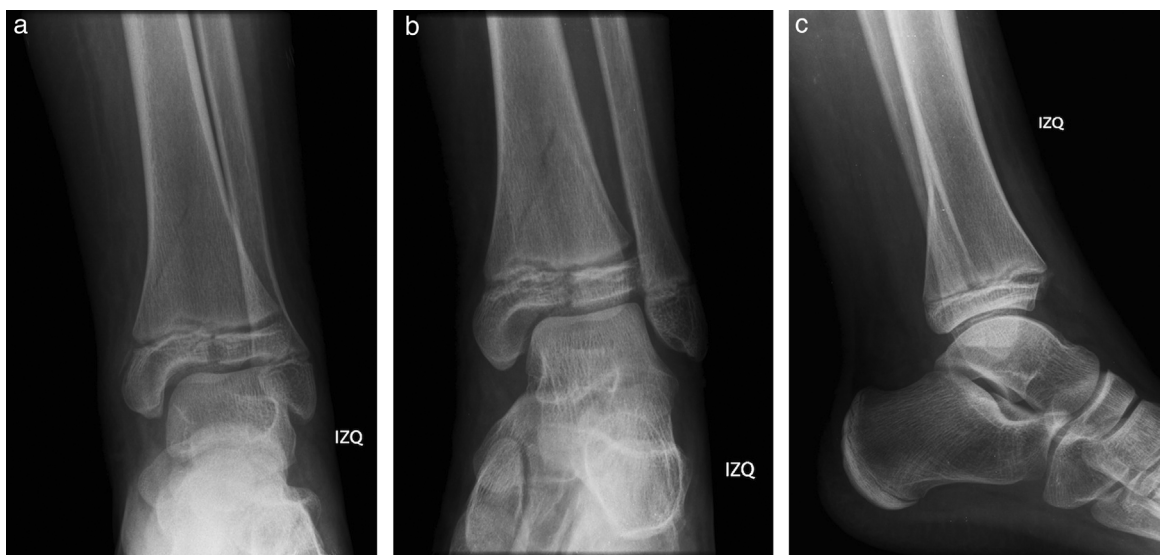


Figura 3 Radiografía de tobillo de un varón de 14 años en proyección AP (a), mortaja (b) y lateral (c) en que se aprecian el rasgo de fractura sagital en la porción anterior de la epífisis (a y b), el transversal a través de la fisis, la cual se encuentra ensanchada, y el rasgo coronal en la región posterior de la metáfisis tibial distal (c). En la proyección AP el rasgo coronal es menos evidente, al igual que el sagital en la proyección lateral.

18 meses (fig. 2). En los niños los huesos son muy flexibles y los ligamentos tienen una gran resistencia, por lo tanto, al enfrentarse a fuerzas externas frecuentemente se lesiona la fisis, la zona menos resistente. Si el mecanismo lesional es el adecuado y existen zonas de osificación parcial en el cartílago de crecimiento, además de la injuria transversal fisaria, pueden ocurrir lesiones óseas agregadas de acuerdo al nivel de madurez de las estructuras fisarias y epifisarias adyacentes. Al enfrentar una noxa externa, las zonas inmaduras y por lo tanto más débiles se lesionan con mayor facilidad.

La mayoría de las FT se presentan en jóvenes deportistas y el mecanismo más frecuente corresponde a una flexión plantar con rotación externa del pie⁵, lo que produce un rasgo de fractura en los planos coronales y sagitales a través de la metáfisis y epífisis tibial distal, respectivamente. Esto, sumado al rasgo de fractura axial a través de la fisis —zona de mayor debilidad anatómica—, configura la FT. Si la rotación externa es más intensa, el ligamento tibio-fibular anterior podría avulsionar un fragmento óseo epifisario

anterolateral, dando origen a una FT de 3 fragmentos. Se debe recordar que, como se expuso anteriormente, la última zona de la fisis tibial en osificarse es la porción anterolateral, dando paso a que ocurra esta avulsión en una zona más inmadura, de menor osificación y mayor debilidad mecánica.

Desde hace algunos años se ha visto incrementada la incidencia de esta clase de fracturas, probablemente debido al aumento de popularidad de deportes como el *snowboard*, *skateboard*, *roller skates*, entre otros⁹.

Diagnóstico de las fracturas triplanares

La FT puede ser sospechada e incluso diagnosticada con radiografías simples de tobillo. Se debe recordar que, debido a la configuración espacial de estas fracturas, las diversas proyecciones solicitadas parecerán mostrar diferentes tipos de fractura: en la radiografía anteroposterior parecerá una fractura Salter-Harris tipo III y en la proyección lateral, como una fractura Salter-Harris tipo II. Si se evalúa

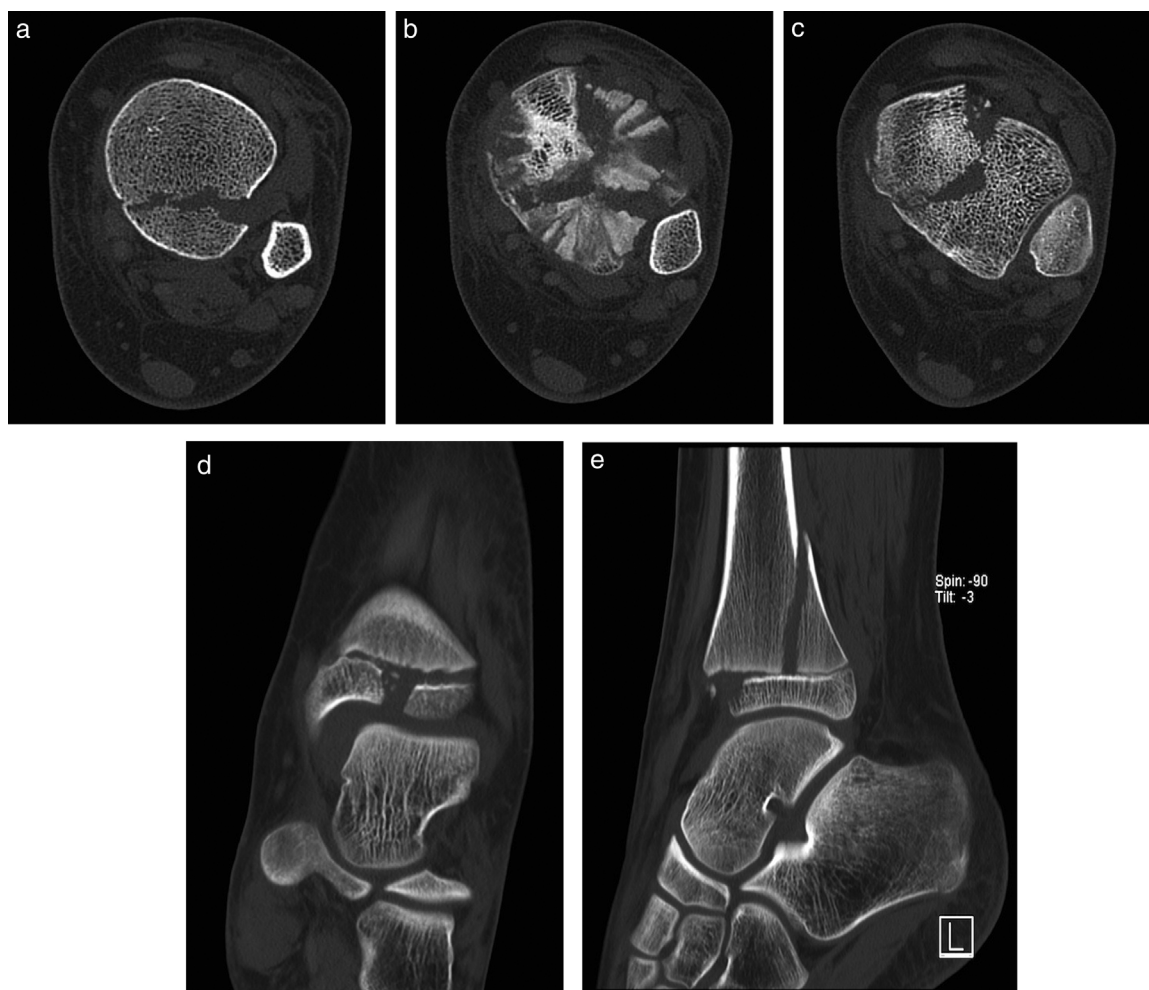

Figura 4 TC del mismo paciente que la figura 3. En (a) se muestra un corte axial a nivel de la metáfisis tibial distal, observándose el rasgo coronal, en (b) a nivel de la fisis, donde se aprecia el signo del «Mercedes-Benz», y en (c) a nivel de la epífisis, donde se aprecian la prolongación del rasgo coronal y el rasgo sagital. En una reconstrucción coronal (d) de la porción más anterior del tobillo se evidencia el rasgo epifisario sagital, con separación de los fragmentos y ensanchamiento de la fisis, lo que refleja fractura a este nivel. En una reconstrucción sagital, inmediatamente lateral al rasgo de fractura sagital (e), se aprecia el rasgo coronal y transversal, con desplazamiento del fragmento metaepifisario hacia posterior, el cual se mantiene unido a la fíbula gracias a la indemnidad de los ligamentos tibio-fibulares (ver figura 5).

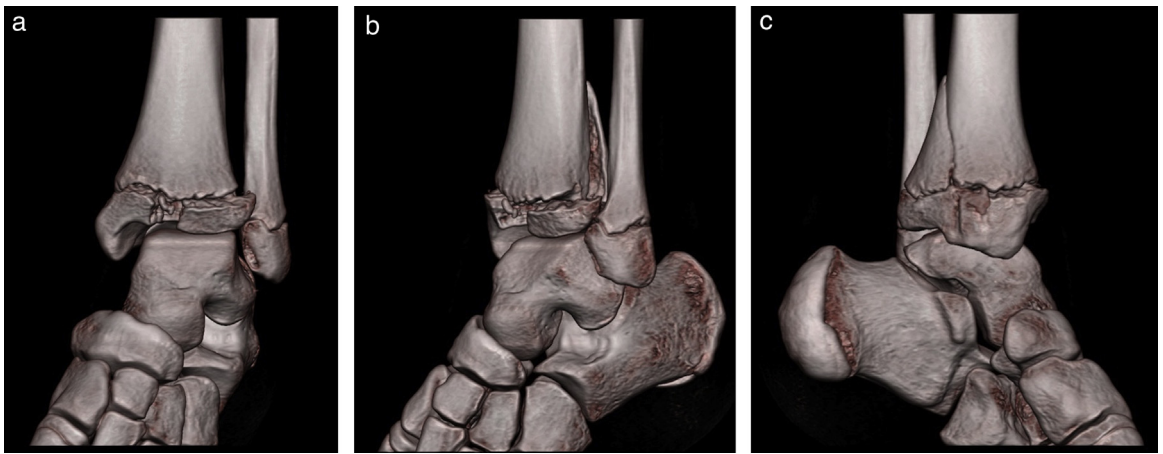


Figura 5 Reconstrucción 3D VRT de TC del mismo paciente de las figuras 3 y 4, en que se aprecian de manera más fácil los rasgos y desplazamientos de los fragmentos.

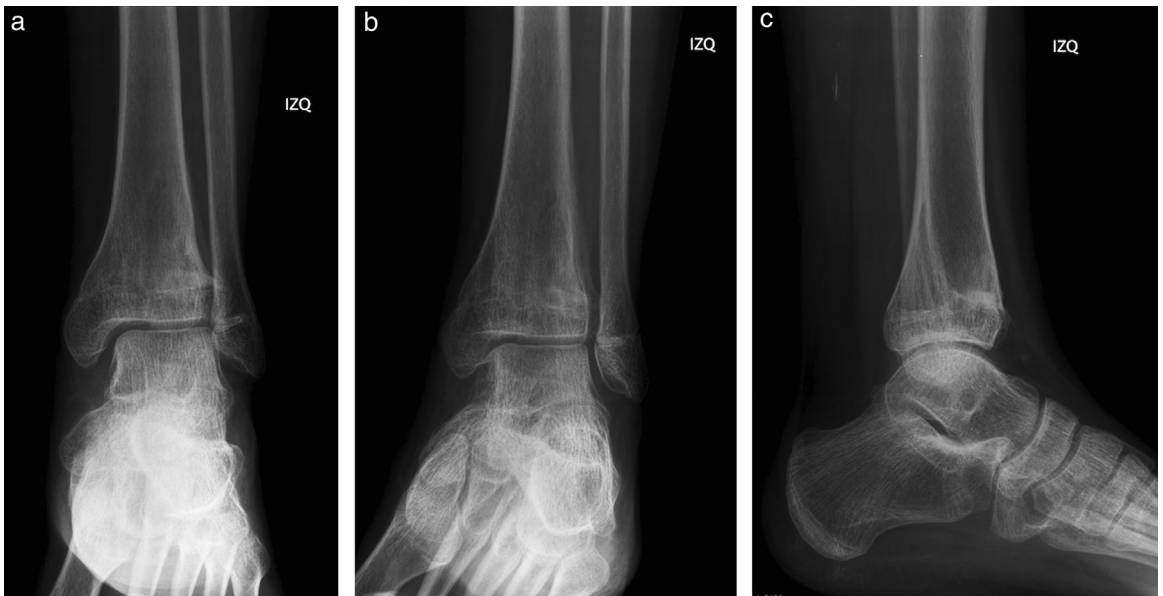

Figura 6 Control a la semana n.º 50 del paciente de la figura 3, donde se evidencia la consolidación de los rasgos de fractura. El paciente recibió solamente tratamiento ortopédico.

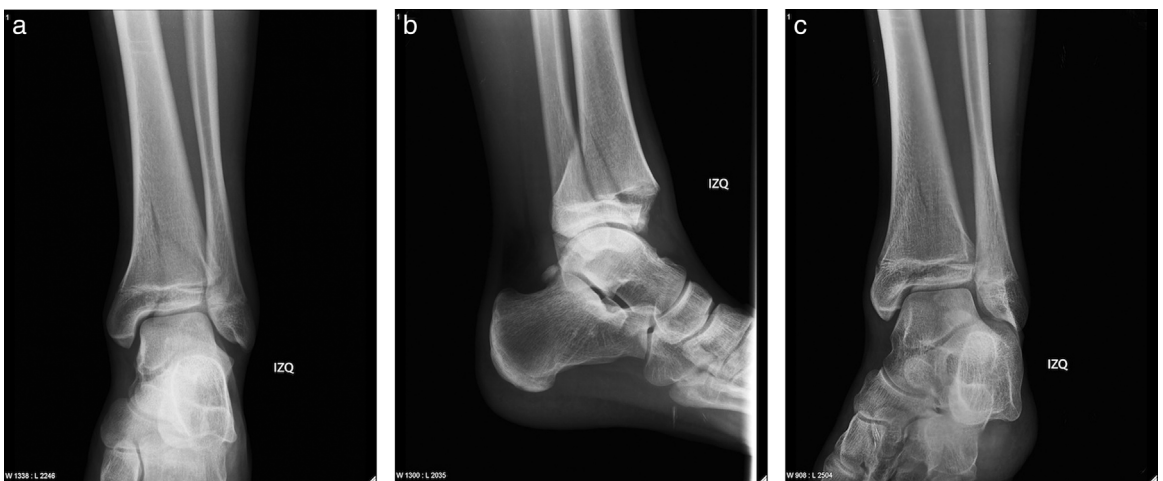

Figura 7 Radiografía de tobillo izquierdo en proyecciones AP (a), lateral (b) y oblicua o mortaja (c) de un paciente varón de 14 años. Se observa una FT.

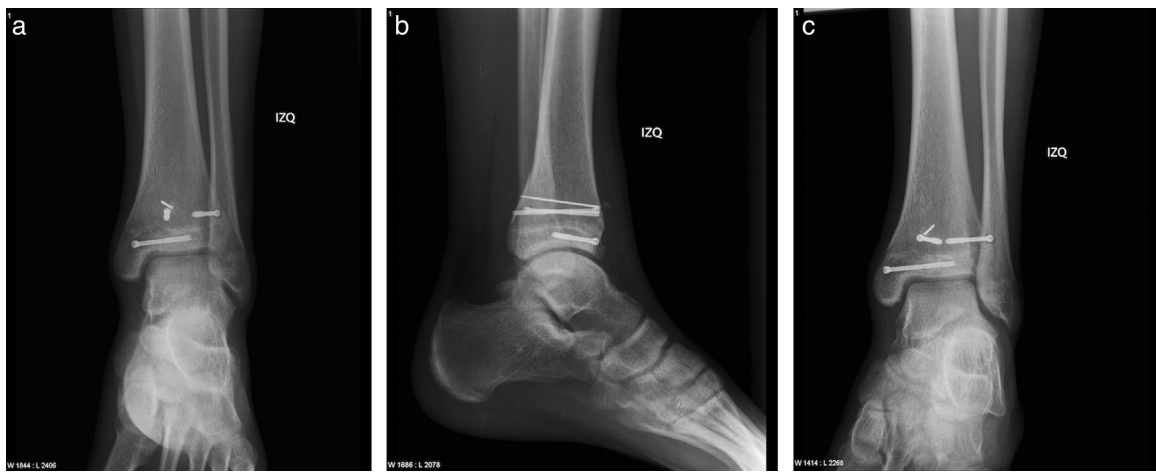


Figura 8 Radiografía de tobillo izquierdo del paciente de la [figura 7](#), en proyecciones AP (a), lateral (b) y oblicua o mortaja (c). Se muestra FT de tobillo estabilizada con tornillos y aguja, con adecuado alineamiento de fragmentos óseos. Los rasgos de fractura son escasamente visibles, como signos de consolidación avanzada.

la placa con cuidado se pueden ver todos los rasgos de fractura, aunque algunos de ellos enmascarados por otras estructuras ([figs. 3-9](#)). La radiografía de mortaja sirve para evaluar mejor el componente sagital y el grado de desplazamiento óseo². Estas fracturas pueden estar asociadas a otras lesiones, especialmente fracturas de la fibula.

Aunque la radiografía es muy útil, no demuestra consistentemente el número de fragmentos ni caracteriza bien la disposición espacial de estos ni de los rasgos de fractura, además de ser insuficiente en la evaluación de desplazamientos residuales¹⁰. Muchos casos de FT evaluados solo mediante radiografía simple pueden ser mal diagnosticados o bien pueden existir rasgos de fractura que pasan desapercibidos. Un estudio demostró que, después de realizar una evaluación por TC, la mayoría de los terapeutas cambiaron el plan de tratamiento inicialmente propuesto¹, por lo tanto, se recomienda una evaluación con TC en todos los casos.

En la evaluación con TC ha sido descrita una configuración en «Mercedes-Benz» del rasgo de fractura¹⁰. Esta

presentación puede tener diversas variaciones, pero siempre se ven los 3 rasgos orientados en los 3 planos anatómicos antes descritos. La TC con reconstrucción multiplanar nos entrega la mayor información, caracterizando la situación de los rasgos de fractura, fragmentos, su disposición espacial y desplazamiento. Las reconstrucciones multiplanares son de gran ayuda para decidir el tratamiento en los casos más complejos y planear la corrección quirúrgica cuando es necesaria ([figs. 4 y 5](#)). Se ha visto que la TC es capaz de cambiar el patrón de fractura en un 46% de los casos, el desplazamiento (<2 a >2 mm) en un 39%, el tratamiento ortopédico a quirúrgico en un 27% y el número y orientación de los tornillos de osteosíntesis en un 41% comparado con la radiografía¹¹.

Se ha usado la resonancia magnética (RM) para la evaluación de estas fracturas, sin embargo no se ha demostrado que sea superior a la TC ni que influya en las decisiones de tratamiento o pronóstico, incluso en aquellas basadas en la radiografía simple¹.

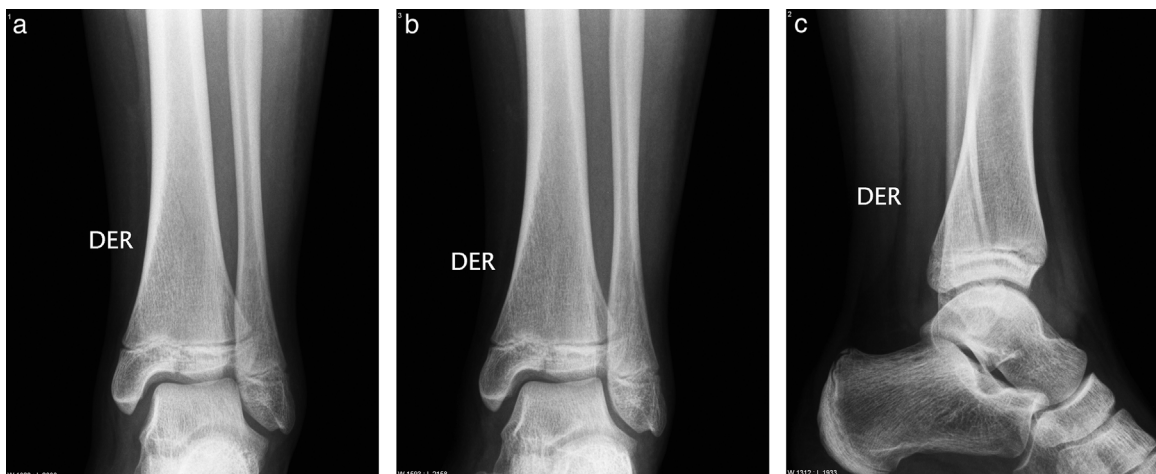

Figura 9 Joven de sexo femenino, de 12 años, con FT mínimamente desplazada. En (a) y (b) se evidencian el rasgo epifisario sagital y también sutilmente el metafisario coronal. En la proyección lateral (c) el rasgo coronal se sobreproyecta a la cortical anterior de la fibula, sin evidenciar el rasgo sagital. El rasgo transversal es difícil de apreciar.

Tratamiento

La principal preocupación en el momento de tratar las FT no es el cierre prematuro fisario ni el consecuente retardo del crecimiento o alteraciones de ejes (recordemos que estas fracturas se producen en una fisis que se está cerrando y por lo tanto su aporte al crecimiento residual de la tibia no es significativo), sino conservar la integridad de la superficie articular del tobillo; en consecuencia, las fracturas extraarticulares y no desplazadas podrán ser manejadas ortopédicamente. Los escalones o desplazamientos mayores de 2 mm de la superficie intraarticular, después de la reducción cerrada —si esta es posible—, deben ser corregidos quirúrgicamente ya que se asocian a un peor pronóstico³. Esta reducción puede ser tradicional (reducción abierta y fijación interna mediante agujas K y/o tornillos) o bien artroscópica. Existe aún controversia en torno a cuál es el mejor tratamiento de estas lesiones (solo reducción cerrada vs. reducción abierta o reducción artroscópica, además del número y orientación de los tornillos).

Se recomienda el seguimiento imagenológico de estos pacientes hasta que se completa la madurez.

Complicaciones

Pese a la complejidad de esta fractura e incluso al compromiso articular, la mayoría de los pacientes tienen una buena evolución si el diagnóstico es oportuno y el tratamiento el adecuado¹⁰. Las complicaciones más comunes son:

- Retraso del crecimiento tibial y deformidades del tobillo secundarias a lesión del cartílago de crecimiento:
 - Aunque clásicamente se ha descrito esta complicación, algunos estudios han demostrado que tiene una influencia mínima o inexistente en los resultados subjetivos finales¹, ya que la mayoría de estas fracturas ocurren próximas a la madurez esquelética.
- Desplazamiento residual de la fractura luego de la reducción:
 - Solo se debe aceptar una reducción anatómica perfecta. Los desplazamientos residuales se asocian a una mayor incidencia de cierre prematuro fisario, deformidad y artrosis postraumática¹⁰, aunque generalmente de poca cuantía, sin afectar la calidad de vida de los pacientes.
- Osteomielitis. Especialmente en fracturas expuestas.
- Síndrome compartimental.

Conclusión

Las FT son una entidad particular en la adolescencia, en que las imágenes juegan un rol fundamental. El conocimiento de estas fracturas y un alto índice de sospecha en la

radiografía pueden orientar al clínico en su diagnóstico y eventual estudio con TC para una mejor caracterización de la lesión y una mejor planificación del tratamiento.

Responsabilidades éticas

Protección de personas y animales. Los autores declaran que para esta investigación no se han realizado experimentos en seres humanos ni en animales.

Confidencialidad de los datos. Los autores declaran que han seguido los protocolos de su centro de trabajo sobre la publicación de datos de pacientes.

Derecho a la privacidad y consentimiento informado. Los autores declaran que en este artículo no aparecen datos de pacientes.

Conflicto de intereses

Los autores declaran no tener ningún conflicto de intereses.

Bibliografía

1. El-Karef E, Sadek HI, Nairn DS, Aldam CH, Allen PW. Triplane fracture of the distal tibia. *Injury*. 2000;31:729–36.
2. Schnetzler KA, Hoernschemeyer D. The pediatric triplane ankle fracture. *J Am Acad Orthop Surg*. 2007;15:738–47.
3. Brown SD, Kasser JR, Zurakowski D, Jaramillo D. Analysis of 51 tibial triplane fractures using CT with multiplanar reconstruction. *AJR Am J Roentgenol*. 2004;183:1489–95.
4. Landin LA, Danielsson LG. Children's ankle fractures: Classification and epidemiology. *Acta Orthop Scand*. 1983;54:634–40.
5. MacNealy GA, Rogers LF, Hernandez R, Poznanski AK. Injuries of the distal tibial epiphysis: Systematic radiographic evaluation. *AJR Am J Roentgenol*. 1982;138:683–9.
6. Kärrholm J, Hansson LI, Laurin S. Computed tomography of intraarticular supination-eversion fractures of the ankle in adolescents. *J Pediatr Orthop*. 1981;1:181–7.
7. Ertl JP, Barrack RL, Alexander AH, VanBuecken K. Triplane fracture of the distal tibial epiphysis: Long-term follow-up. *J Bone Joint Surg Am*. 1988;70:967–76.
8. Peterson HA. Epiphyseal growth plate fractures. Berlin: Springer-Verlag; 2007. p. 273–4.
9. Landin LA, Danielsson LG. Children's ankle fractures. Classification and epidemiology. *Acta Orthop Scand*. 1983;54:634–40.
10. Rapariz JM, Ocete G, González-Herranz P, López-Mondejar JA, Domenech J, Burgos J, et al. Distal tibial triplane fractures: Long-term follow-up. *J Pediatr Orthop*. 1996;16:113–8.
11. Eismann EA, Stephan ZA, Mehlman CT, Denning J, Mehlman T, Parikh SN, et al. Pediatric triplane ankle fractures: Impact of radiographs and computed tomography on fracture classification and treatment planning. *J Bone Joint Surg Am*. 2015;97:995–1002.